FACULTÉ DE MÉDECINE DE PARIS

Année 1962

n° 407

THÈSE

POUR LE

DOCTORAT EN MÉDECINE

DIPLOME D'ETAT

PAR

Jean COUDERT

Ancien Externe en premier des Hôpitaux de Paris
Interne des Hôpitaux de la Région de Paris

Né le 16 novembre 1934, à St Alyre d'Arlanc (Puy de Dôme)

Présentée et soutenue publiquement le :

DECOUVERTE PAR L'AORTOGRAPHIE D'UN PHEOCHROMOCYTOME RESPONSABLE D'UNE HYPERTENSION ARTERIELLE PERMANENTE D'APPARENCE BENIGNE

Président : M. JUSTIN - BESANCON, Professeur

EDITIONS A. G. E. M. P. — 8, RUE DANTE - PARIS-Ve

FACULTÉ DE MÉDECINE DE PARIS

Année 1962

THÈSE

n°

POUR LE

DOCTORAT EN MÉDECINE

DIPLOME D'ETAT

PAR

Jean COUDERT

Ancien Externe en premier des Hôpitaux de Paris
Interne des Hôpitaux de la Région de Paris

Né le 16 novembre 1934, à St Alyre d'Arlanc (Puy de Dôme)

Présentée et soutenue publiquement le :

DECOUVERTE PAR L'AORTOGRAPHIE D'UN PHEOCHROMOCYTOME RESPONSABLE D'UNE HYPERTENSION ARTERIELLE PERMANENTE D'APPARENCE BENIGNE

Président : M. JUSTIN - BESANCON, Professeur

EDITIONS A. G. E. M. P. — 8, RUE DANTE - PARIS-Ve

R. UNIV.
BIBLIOTHEEK
LEIDEN

1-2-1962

PROFESSEURS HONORAIRES :

MM. Alajouanine (T.), Aubin (A.), Bénard (H.), Bulliard (H.), Cadenat (F.), Chabrol (E.), Champy (C.), Debré (R.), Fey (B.), Gastinel (P.), Halphen (E.), Hazard (R.), Heuyer (G.), Lantuejoul (P.), Laroche (G.), Lévy-Solal (E.), Lian (C.), Mathieu (P.), Mocquot (P.), Mondor (H.), Monod (R.), Moreau (R.), Moulonguet (P.), Olivier (E.), Pasteur Vallery-Radot, Petit-Dutaillis (D), Quénu (J.), Richet (C.), Senèque (J.), Strohl (A.), Tanon (L.).

DOYEN . . . . . Léon BINET.
Membre de l'Institut

1er ASSESSEUR . . . . . Jean VERNE
2e ASSESSEUR . . . . . Gaston CORDIER

I. — PROFESSEURS

1° CHAIRES DE SCIENCES FONDAMENTALES

a) Professeurs titulaires :

	MM.
Anatomie	DELMAS (A.)
Anatomie pathologique	DELARUE (J.)
Anesthésiologie	BAUMANN (J.)
Biochimie médicale	JAYLE (M.-F.) SCHAPIRA (G.)
Biologie appliquée à l'Education physique et aux Sports	CHAILLEY-BERT (P.)
Biologie médicale	FAUVERT (R.)
Cancérologie médicale et sociale	BERNARD (J.)
Embryologie	GIROUD (A.)
Histoire de la médecine et de la chirurgie (Lariboisière)	N...
Histologie	VERNE (J.)
Hygiène et médecine préventive	JOANNON (P.)
Médecine du Travail	DESOILLE (H.)
Médecine légale	PIEDELIÈVRE (R.)
Microbiologie (Bactériologie et virologie)	FASQUELLE (R.)
Parasitologie	GALLIARD (H.)
Pathologie chirurgicale	HUGUIER (J.)
Pathologie exotique	LAVIER (G.)
Pathologie expérimentale et comparée	MERKLEN (F.-P.)
Pathologie médicale	MILLIEZ (P.)
Pathologie respiratoire	TURIAF (J.)
Pathologie et thérapeutique générales	BOUDIN (G.)
Pharmacologie	CHEYMOL (J.)
Physiologie	BINET (L.) BARGETON (D.)
Physiologie et pathologie obstétricale	LEPAGE (F.)
Physique médicale	DOGNON (A.) DJOURNO (A.)
Radiologie médicale	DESGREZ (H.)
Technique chirurgicale et Chirurgie expérimentale	N...
Thérapeutique	CONTE (M.)

b) Professeurs à titre personnel :

Biochimie médicale	DESGREZ (P.) POLONOVSKI (J.)
Biologie médicale	BOURLIÈRE (F.)
Embryologie	TUCHMANN (H.)
Hygiène et médecine préventive	DEPARIS (M.)
Parasitologie	BRUMPT (L.-C.)
Pathologie chirurgicale	LAURENCE (G.)
Pharmacologie	LÉVY (Mlle J.)
Physiologie	PARROT (J.)
Physique médicale	KELLERSHOHN (L.)

2° CHAIRES DE SCIENCES CLINIQUES

a) Professeurs titulaires :

		MM.
Clinique carcinologique chirurgicale (Necker)		REDON (H.)
Clinique cardiologique (Broussais)		MOUQUIN (M.)
Cliniques chirurgicales	Beaujon	LORTAT-JACOB (J.-L.)
	Cochin	LEGER (L.)
	Hôtel-Dieu	PATEL (J.)
	Pitié	CORDIER (G.)
	Saint-Antoine	GOSSET (J.)
	Salpêtrière	SICARD (A.)
	Tenon	OLIVIER (Cl.)
Clinique de chirurgie infantile et orthopédique (Enfants Malades)		FÈVRE (M.)
Clinique chirurgicale orthopédique et réparatrice (Cochin)		MERLE d'AUBIGNÉ (R.)
Clinique de chirurgie cardio-vasculaire (Broussais)		GAUDART d'ALLAINES (F. de)
Clinique de chirurgie pleuro-pulmonaire (Laennec)		MATHEY (J.)
Clinique endocrinologique (Pitié)		DECOURT (J.)
Clinique de Génétique médicale (Enfants-Malades)		LAMY (M.)
Clinique gynécologique (Broca)		FUNCK-BRENTANO (P.)
Clinique des maladies cutanées et syphilitiques (Saint-Louis)		DEGOS (R.)
Clinique des maladies des Enfants (Enfants-Malades)		CATHALA (J.)
Clinique des maladies infectieuses (Claude-Bernard)		MOLLARET (P.)
Clinique des maladies mentales et de l'encéphale (Sainte-Anne)		DELAY (J.)
Cinique des maladies métaboliques (Necker)		HAMBURGER (J.)
Clinique des maladies du sang (Broussais)		MARCHAL (G.)
Clinique des maladies du système nerveux (Salpêtrière)		CASTAIGNE (P.)
Cliniques médicales	Boucicaut	LENÈGRE (J.)
	Broussais	SOULIÉ (P.)
	Cochin	JUSTIN-BESANÇON (L.)
	Cochin	BROUET (G.)
	Hôtel-Dieu	BARIÉTY (M.)
	Lariboisière	SÈZE (S. de)
	Pitié	DREYFUS (G.)
	Saint-Antoine	KOURILSKY (R.)
Clinique médicale d'hydrologie thérapeutique et climatologie (Bichat)		DEBRAY (C.)
Clinique médicale propédeutique (Broussais)		GENNES (L. de)
Clinique médico-sociale du diabète sucré et des maladies de la nutrition (Hôtel-Dieu)		DEROT (M.)
Clinique de neuro-chirurgie (Pitié)		DAVID (M.)
Clinique neurologique (Salpêtrière)		GARCIN (R.)
Cliniques obstétricales	Baudelocque	LACOMME (M.)
	Foch (Suresnes)	MERGER (R.)
Clinique obstétricale et gynécologique (Port-Royal)		VARANGOT (J.)
Clinique ophtalmologique (Hôtel-Dieu)		RENARD (G.)
Clinique oto-rhino-laryngologique (Lariboisière)		AUBRY (M.)
Clinique de pédiatrie et de puériculture (Saint-Vincent-de-Paul)		LELONG (M.)
Clinique de pédiatrie sociale (Enfants-Malades)		MARIE (J.)
Clinique de pneumo-phtisiologie (Laennec)		BERNARD (E.)
Clinique de neuro-psychiatrie infantile (Salpêtrière)		MICHAUX (L.)
Clinique de rhumatologie médicale et sociale (Cochin)		COSTE (F.)
Clinique stomatologique (Pitié)		DECHAUME (M.)
Clinique thérapeutique chirurgicale (Vaugirard)		ROUX (M.)
Clinique thérapeutique médicale (Saint-Antoine)		LEMAIRE (A.)
Clinique toxicologique		GAULTIER (M.)
Clinique traumatologique		PADOVANI (P.)
Séméiologie médicale		DOMART (A.)
Séméiologie et clinique chirurgicales		POILLEUX (F.)
Clinique urologique (Necker)		COUVELAIRE (R.)
Hygiène et clinique de la première enfance (Trousseau)		TURPIN (R.)

b) Professeurs à titre personnel :

Médecine	BOUR (H.) LHERMITTE (F.) PEQUIGNOT (H.)

II. — PROFESSEURS SANS CHAIRE, PROFESSEURS AGRÉGÉS ET MAITRES DE CONFÉRENCES - AGRÉGÉS

	MM.
Anatomie	CABROL (C.) COUINAUD (C.) GILLOT (C.) OLIVIER (G.)
Anatomie pathologique	GAUTHIER-VILLARS (Mlle P.) pr. s. ch. ABELANET (R.) BUSSER (F.) CHOMETTE (G.) GOUYGOU (Ch.), m. conf. NEZELOFF (Ch.) ORCEL (L.) PAILLAS (J.)
Anesthésiologie	KERN (E.) VOURC'H (G.)
Bactériologie	BARBIER (P.) CHRISTOL (D.) LE MINOR (L.) TOURNIER (P.)
Biochimie médicale	BAULIEU Et. m. conf. BOURILLON (R.) CARTIER (P.) DREYFUS (J.-Cl.) GONNARD (P.) KRUH (J.) JEROME (H.)
Biologie appliquée à l'Education Physique et aux Sports	PLAS (F.)
Carcinologie	BOIRON (M.) DENOIX (P.) MATHE (G.) SELIGMANN (M.)
Dermato-Syphiligraphie	CIVATTE (J.) DUPERRAT (B.)
Electro-Radiologie	LEDOUX-LEBARD (G.)
Hématologie	BESSIS (M.) BILSKI-PASQUIER (G.) DAUSSET (J.) DUHAMEL (G.)
Histologie	COUJARD (R.), pr. s. ch. MAROIS (M.) RACADOT (J.)
Hydrologie	BESANÇON (F.) CORNET (A.)
Hygiène	BOYER (J.) pr. s. ch. BLANCHER (G.) CORRE-HURST (Mme L.) SAPIN-JALOUSTRE (H.)
Maladies infectieuses	BASTIN (R.) DUPONT (V.)
Médecine légale	DEROBERT (L.), pr. s. ch. FOURNIER (E.) GUENIOT (M.) HADENGUE (A.)
Médecine du travail	ALBAHARY (C.)
Neuro-chirurgie	PERTUISET (B.)
Obstétrique	GRANJON (A.) HERVET (E.) LE LORIER (G.) LEVY (J.) MORIN (P.) MUSSET (R.) ROBEY (M.) SENEZE (J.) SUREAU (C.) THOYER-ROZAT (J.)
Ophtalmologie	BRÉGEAT (P.) DUBOIS (A.) SARAUX (H.)

	MM.
Orthopédie	JUDET (R.) MEARY (R.) POSTEL (M.) RAMADIER (J.)
Oto-rhino-Laryngologie	DEBAIN (J.) PIALOUX (P.)
Parasitologie	GOLVAN (Y.) LAPIERRE (J.)
Pathologie chirurgicale	BARCAT (J.) BINET (J.-P.) CAUCHOIX (J.) CERBONNET (G.) CHATELIN (C.-L.) DUBOST (Ch.) DUBOST (Cl.) FAUREL (J.) FLABEAU (F.) GARBAY (M.) GARNIER (H.) (Cl. de) GAUDART-d'ALLAINES GERMAIN (A.) LATASTE (J.) LEVEQUE (B.) LOYGUE (J.) MERCADIER (M.) NATALI (J.) PELLERIN (D.) PERROTIN (J.) ROBERT (H.) THOMERET (G.)
Pathologie exotique	SCHNEIDER (J.)
Pathologie expérimentale	BENHAMOU (J.-P.) BERTHAUX (P.) BOIVIN (P.) CROSNIER (J.) HARTMANN (L.) LŒPER (J.) MAURICE (J.) MIKOL (Cl.) RICHET (G.)
Pathologie médicale	AUSSANNAIRE (M.) BOUVIER (J.) BOUVRAIN (Y.) BRICAIRE (H.) BRISSAUD (H.) BROCARD (H.) BUGE (A.) CATINAT (J.) CHRÉTIEN (J.) COBLENTZ (B.) CONTAMIN (F.) COURY (C.) ÉTIENNE (J.-P.) FREZAL (J.) FRITEL (D.) HENNEQUET (A.) HIMBERT (J.) HOUSSET (E.) LAROCHE (Cl.) LESOBRE (R.) MACREZ (C.) MOREAU (L.) NICK (J.) ROYER (P.) TOURNEUR (R.) WOLFROMM (R.)
Pédiatrie-Puériculture	JOSEPH (R.) LAFOURCADE (J.) LEPERCQ (G.) MANDE (R.) MOZZIGONACCI (P.) POLONOVSKI (C.) ROSSIER (A.) VIALATTE (J.)

	MM.
Pharmacologie	BOISSIER (J.) LECHAT (P.)
Physiologie	BARRES (G.) DEJOURS (P.) DURAND (J.) GIRARD m. conf. HUGELIN (A.) SCHERRER (J.)
Physique médicale	CHANTEUR (J.) GOUGEROT (L.), m. conf. pr. s. ch. GREMY (F.) m. conf. MILHAUD (G.) PELLERIN (P.) ROUCAYROL (J.-Cl) TUBIANA (M.) m. conf.
Pneumo phtisiologie	KREIS (B.) MEYER (A.) RENAULT (P.)

	MM.
Psychiatrie	PICHOT (P.)
Psychiatrie infantile	DENIKER (P.) DUCHE (D.) FLAVIGNY (H.) LAPRESLE (J.)
Rhumatologie	DELBARRE (F.)
Stomatologie	CERNEA (P.) CHAPUT (Mme A.) m. c. agr. GRELLET (M.)
Thérapeutique	CHASSAGNE (P.) LAMOTTE (M.) MARCHE (J.)
Urologie	AUVERT (J.) MOULONGUET (A. QUENU (L.)

III. — PROFESSEURS SANS CHAIRE ET AGRÉGÉS CHARGÉS DE COURS DE CLINIQUE ANNEXE à titre permanent.

	MM.
Anatomie	DEBEYRE (J,)
Clinique chirurgicale	ABOULKER (P.) AMFLIAE (A), pr. s. ch. VERNE (J.-M.)
Clinique médicale	PERRAULT (M.) RAMBERT (P.) THIEFFRY (S.)
Clinique obstétricale	GRASSET (J.) MAYER (M.)

	MM.
Clinique ophtalmologique	DESVIGNES (P.) OFFRET (G.)
Clinique oto-rhino-laryngologique	MADURO (R.)
Clinique pédiatrique et puériculture	LAPLANE (R.)
Clinique psychiatrique	BARUK (H.)
Clinique urologique	KUSS (R.)

IV. — PROFESSEURS DÉTACHÉS DANS LES UNIVERSITÉS ÉTRANGÈRES

Bactériologie	HAUDUROY (P.) Pr. s. ch.
Pathologie chirurgicale	RUDLER (J.) Pr. s. ch.

V. - CHARGÉS DE COURS D'HYGIÈNE SCOLAIRE ET UNIVERSITAIRE

BOLTANSKI (E.)
LAUNAY (C.)

Secrétaire général de la Faculté	M. LENA (J.)
Secrétaire principal	Mlle CHAINTREUIL (G.)
Conservateur en Chef de la Bibliothèque Conservateur du Musée d'Histoire de la Médecine	M. le Docteur HAHN (A.)
Conservateur	Mlle DUMAITRE (P.)
Bibliothécaires	Mmes CONTET (J.), FORGET (F.), Mlles LAURENT (H.), LE NOIR (G.), QUIÉVREUX (E.)

Par délibération en date du 9 décembre 1798, l'Ecole a arrêté que les opinions émises dans les dissertations qui lui seront présentées, doivent être considérées comme propres à leurs auteurs et qu'elle n'entend leur donner aucune approbation ni improbation.

A mes Parents,

A ma Femme, et à mon Fils,

A ma Famille,

A mes Amis

A Monsieur le Professeur L. JUSTIN - BESANCON

Professeur de clinique médicale à la Faculté
de Médecine de Paris

Membre de l'Académie Nationale de Médecine

, qui nous a fait le grand honneur
d'accepter la présidence de cette
thèse.

Qu'il trouve ici l'expression de
notre respectueuse gratitude.

A notre Maître le Professeur Agrégé Cl. LAROCHE

Médecin des Hôpitaux de Paris

A Monsieur le Docteur A. NENNA

Médecin des Hôpitaux de Paris

Qui nous ont inspiré le sujet de
cette thèse, et nous ont prodigué
leur enseignement et leurs conseils.

En témoignage de notre gratitude;

A notre Maître le Professeur P. SOULIE

Professeur de clinique médicale à l'Hôpital Broussais

A Monsieur le Docteur M. DEGEORGES

Ancien Chef de Clinique à la Faculté de Médecine

Qui nous ont confié leurs observations

En témoignage de notre reconnaissance.

A mes Maîtres dans les Hopitaux de Paris

Externat :

Monsieur le Docteur GUILLAUME

Monsieur le Docteur RAYMOND-BERNARD

Monsieur le Professeur DEPARIS

Monsieur le Professeur BOUDIN

Monsieur le Professeur P. SOULIE

Monsieur le Professeur J. DECOURT

Monsieur le Docteur J. FOUQUET

Internat en 1er

Monsieur le Professeur Agrégé Cl. LAROCHE

A mes Maîtres dans les Hôpitaux de Clermont-Ferrand.

INTRODUCTION

Au fur et à mesure que se développent nos moyens d'investigation, le domaine de l'hypertension essentielle se rétrécit au profit du groupe des hypertensions dites curables : parmi elles, le phéochromocytome tient une place de choix.

Son rôle en pathologie humaine est de découverte récente, puisqu'elle date du début du siècle :

- en 1922, LABBE, TINEL et DOUMER (33) publient leur célèbre observation d'hypertension paroxystique liée à une tumeur de la surrénale.
- en 1927, MAYO (48) suivi peu de temps après par BAUER et LERICHE (4) opèrent avec succès un phéochromocytome.

A partir de cette date, et surtout depuis une vingtaine d'années, les observations se multiplient en même temps que progressent nos connaissances sur la physiopathologique, sur les moyens de diagnostic clinique et biologique et sur le traitement.

Mais sous cette pluie de publications, (en 1960, on en dénombrait 531.) le terrain, initialement monotone, des tumeurs chromaffines, s'est effrité en de nombreux aspects cliniques.

Et derrière les classiques crises paroxystiques, se mettent à pullu-ler les formes atypiques, les formes trompeuses, les formes monosymptomatiques, et surtout les formes avec hypertension permanente, qui prennent volontiers le mas-

que d'une banale hypertension essentielle. Chez ces hypertendus, semblables à tant d'autres, il faut rechercher, de parti pris, toutes les causes curables et en particulier un phéochromocytome, et dans ce but, toutes les explorations biologiques et radiologiques, nécessaires seront faites de façon systématique : grâce à elles, la tumeur sera dépistée et localisée et les malades, le plus souvent jeunes, échapperont ainsi aux sombres perspectives de l'hypertension incurable, inexorablement fatale : En effet, l'exérèse du phéochromocytome apporte une guérison spectaculaire, guérison bien souvent supérieure à celle que l'on peut observer après le traitement de causes rénales (ablation d'un rein atrophique, correction d'une anomalie vasculaire de l'artère rénale).

C'est ce souci de recherche d'une cause curable qui a permis à notre maitre le Professeur Agrégé Cl. LAROCHE et au Docteur NENNA (35) de découvrir chez une femme jeune, atteinte d'une hypertension permanente d'allure bénigne, un phéochromocytome, et cela, grâce à l'aortographie.

Cette observation fait l'objet de notre thèse. Après l'avoir exposée, nous passerons en revue les caractères propres d'hypertension permanente due aux phéochromocytomes, ce qui nous permettra, dans un deuxième temps de faire ressortir les faits cliniques, biologiques, et les circonstances de découverte qui singularisent cette observation. Nous insisterons tout particulièrement sur l'intérêt de l'aortographie en tant que méthode d'exploration des glandes surrénales, et sans négliger l'étude des dangers auxquels elle peut exposer. Nous signalerons la valeur des renseignements qu'elle est capable de fournir pour le dépistage de certaines tumeurs médullo-surrénales.

EXPOSE DE L'OBSERVATION

Mme MON....., âgée de 44 ans, vient consulter le 28 septembre 1960 pour des céphalées.

Elles sont principalement matinales, elles siègent dans la région frontale, elles ne sont pas calmées par le repos, aucun autre trouble ne les accompagne :

En particulier, pas de sensations vertigineuses, pas de cryesthésie, pas de troubles oculaires. Elles ne sont pas aggravées par l'effort physique qui n'entraine aucune dyspnée. On ne note ni crises sudorales, ni phénomène boulimique, ni pallalkiurie nocturne, ni douleurs lombaires.

Ces céphalées s'associent à une hypertension artérielle permanente : 24-12, après repos. Ce sont elles qui ont été à l'origine de la découverte de cette hypertension, en 1958 : la pression artérielle atteignait alors 21-10, elle s'est maintenue à ce chiffre de 1958 à 1960, sans poussée paroxystique valable. Lors d'une cure à Royat, elle s'est abaissée de 21-10, à 15,5-8,5 en aout 1960. Et un mois après la cure, elle atteint 24-12.

Mme MON.... a eu trois accouchements normaux en 1940, 1946 et 1949. Au cours des grossesses, la pression artérielle n'a pas été mesurée, mais après la dernière grossesse, elle était normale : à la fin de celle-ci, on avait noté, à l'examen des urines, des traces d'albumine, absentes à un examen ultérieur.

Il n'existe pas de notion d'hypertension familiale. On ne trouve pas d'antécédent pathologique particulier.

Cette hypertension apparaît isolée, sans modification scléreuse des artères superficielles des membres, et elle constitue le seul signe pathologique objectif :

- coeur et poumons sont normaux.

A l'examen radioscopique on note l'absence d'hypertrophie ventriculaire gauche, et de signes pouvant évoquer un athérome aortique.

L'examen neurologique est normal.

Il n'existe pas d'obésité.

Le cycle menstruel est régulier, sans anomalie, à l'exception de pertes plus abondantes, durant 10 jours, au cours du mois d'aout 1960

A l'examen génital, on note l'absence de toute anomalie majeure.

Les résultats des examens complémentaires demandés sont les suivants :

- au fond d'oeil, l'aspect des vaisseaux rétiniens est normal : il n'y a pas d'irrégularité vasculaire, ni même de signe du croisement, la pupille n'est le siège d'aucun exsudat, d'aucune hémorragie, mais, contrastant avec cette absence d'anomalie au fond d'oeil, la pression diastolique de l'artère centrale de la rétine est très élevée : elle atteint 110 mm Hg.

- le fonctionnement des reins est très satisfaisant. Le taux de l'urée sanguine est de 0,25 g par litre, sa clearance est de 65 ml par minute, la clearance de la créatinine endogène est de 125 ml par minute.

- le cholestérol total atteint 1,70 g. par litre,

- Le dosage des catécholamines urinaires est normal : 580 µg par vingt quatre heures.

- A l'urographie intra-veineuse, on ne trouve aucune anomalie de la morphologie des voies excrétrices, la secrétion des reins est bonne et symétrique sur le premier cliché pris à la septième minute.

Devant la négativité de cette exploration des voies urinaires, devant l'absence d'élévation des catécholamines urinaires, la possibilité d'une anomalie de l'artère rénale est alors évoquée et dans le but d'éliminer ou de confirmer son existence, une aortographie par voie rétrograde est demandée. Cet

examen est fait par le Dr. BENNET :

La vascularisation rénale apparaît normale, mais au pôle supérieur du rein droit, se dessine l'image sphérique d'un réseau vasculaire, image reliée à l'aorte par de nombreux vaisseaux, mais indépendante d'elle et du rein sus-jacent (fig.2)

Elle se manifeste dès l'injection de la substance opaque dans l'aorte mais se dissipe bien avant la terminaison du temps néphrographique. Parfaitement arrondie, de siège sus-rénal, dense, homogène, cette opacité présente tous les caractères très évocateurs d'une tumeur surrénale droite.

L'exérèse est décidée; au préalable, un second dosage de catécholamines urinaires est fait., ces chiffres sont à nouveaux normaux : 400 pg par vingt quatre heures.

L'intervention a lieu le 9 mars 1961 (Ch. DUBOST) "incision lombaire droite avec résection d'une 12ème côte longue. La découverte, l'exposition et l'ablation d'une tumeur grosse comme un petit oeuf développée à la face profonde de la surrénale qui s'étale à sa surface, ne présente pas de difficulté particulière. On note une très volumineuse veine capsulaire principale dont l'hémostase première simplifie le problème de l'exérèse. On termine par une bonne hémostase et la mise en place d'un drain aspiratif de REDON. Paroi, technique habituelle au catgut chromé..."

Durant l'intervention, on réalise une perfusion continue de 25 mg d'hémisuccinate d'hydrocortisone et de néosynéphrine . Au cours des quatre jours suivants, de l'hydrocortisone est administrée par voie intramusculaire aux doses de : 100 mg. le 9, 50 mg. le 10, et 25 mg. les 11 et 12 mars. Les suites opératoires ne comportent aucun incident; la pression artérielle qui s'est élevée à 24 - 14 à l'abord de la tumeur, se stabilise à 15-9 dès la fin de l'intervention. Les jours suivants, elle oscillera autour de 13 - 8, au repos. (cf. fig.1)

Il est à noter que les céphalées disparaissent dès le lendemain de l'intervention.

Mme MON..... sort le 20 mars 1961, en parfait état. En septembre 1961, sa pression artérielle est à 12 - 8.

Voici le compte-rendu de l'examen histologique fait par le Docteur TOURNEUR : cette tumeur surrénale est enchassée dans la surrénale. Une bande de tissu cortical, en tous points normal, s'étale à sa surface. La tumeur est elle-même faite de cordons cellulaires et d'un réseau capillaire très dilaté. Les cellules sont de type chromaffine, elles sont toutes implantées sur un endothélium vasculaire. Elles ont d'importantes inégalités de chromatophilie cytoplasmique. Les noyaux sont très irréguliers. En conclusion, c'est l'aspect typique d'un phéochromocytome. Cette tumeur n'a aucun caractère de malignité".

o

o o

Sous le masque d'une hypertension permanente d'apparence bénigne, se cachait donc, chez cette jeune femme, une tumeur médullaire de la surrénale droite. Cette observation nous amène maintenant à évoquer les particularités étiologiques, cliniques, biologiques, physio-pathologiques, et pronostiques, qui se rattachent aux hypertensions permanentes des phéochromocytomes. Cette revue d'ensemble nous permettra de faire ressortir les faits cliniques et biologiques qui singularisent cette observation d'une part, dans le cadre des hypertensions permanentes par phéochromocytomes, d'autre part, dans le cadre plus général des hypertensions permanentes, curables par un acte chirurgical.

FIGURE I

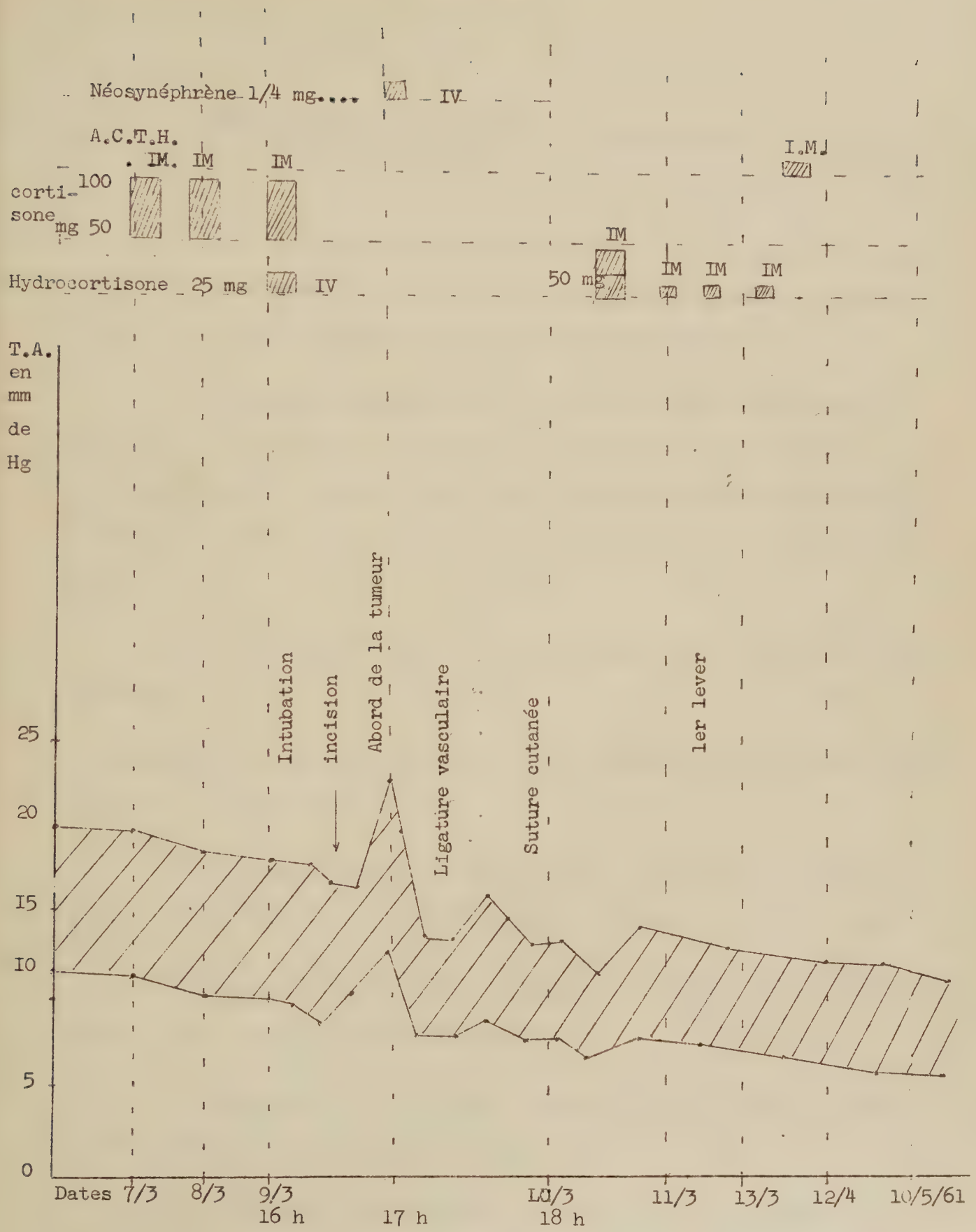
Néosynéphrène 1/4 mg....
IV
A.C.T.H.
IM.
IM
IM
I.M.
cortisone mg
100
50
IM
Hydrocortisone
25 mg
IV
50 mg
IM
IM
IM
T.A. en mm de Hg
25
20
15
10
5
0
Intubation
incision
Abord de la tumeur
Ligature vasculaire
Suture cutanée
1er lever
Dates
7/3
8/3
9/3
16 h
17 h
10/3
18 h
11/3
13/3
12/4
10/5/61

LES HYPERTENSIONS PERMANENTES PAR PHEOCHROMOCYTOMES

La responsabilité du phéochromocytome dans l'origine de certaines hypertensions permanentes s'affirme d'année en année, à la lumière des publications de plus en plus nombreuses d'observations démonstratives.

L'hypertension permanente peut survenir au décours d'une longue période d'accès d'hypertension paroxystique : son évolution est en général rapide, scandée par la survenue de quelques crises hypertensives paroxystiques, atténuées, et noyées dans le tableau de plus en plus riche de l'hypertension maligne.

Mais surtout, elle peut s'installer d'emblée sans excès paroxystiques précurseurs.

I°) La fréquence d'une telle éventualité est probablement élevée, comme le prouve la revue de la littérature :

En effet, près de 80 % des surrénalomes sont découverts à l'autopsie de malades dépourvus de tout antécédent clinique d'hypertension paroxystique.

- Sur 82 cas de surrénalomes rapportés par Mc KENZIE et Mc EACHERN (44) en 1938, 76 % sont découverts à l'autopsie.

- Ce pourcentage est à peu près identique (78 %) à celui que rapporte Mc KEITH (43) en 1944, à propos de 165 cas.

SMITH WICK (6o) fait l'exploration systématique des surrénales au cours

de sympathectomies pratiquées sur 1000 malades atteints d'hypertension permanente d'allure essentielle : Il découvre 5 surrénalomes.

GRAHAM (25) trouve une proportion identique (5 pour mille) de tumeurs de la médullo-surrénale au cours de l'examen des surrénales de 1760 hypertendus.

Cet auteur considère que 600 à 800 malades meurent, chaque année, aux Etats Unis de phéochromocytomes. Et selon BARBEAU (3) cité par HERMANN (28) " sur les 175.000 personnes qui meurent d'hypertension, aux Etats Unis, en 1 an, il y en aurait un millier qui seraient tributaires de phéochromocytomes (soit 5°/$_{oo}$)

Les faits soulignent bien la fréquence non négligeable des tumeurs de la médullo-surrénale, relevées par une hypertension permanente. Et c'est sous un tel masque qu'elles risquent le plus souvent de passer inaperçues, si l'on n'a pas soin d'invoquer systématiquement une telle étiologie.

D'autres statistiques semblent même prouver que ces tumeurs se manifestent plus volontiers par une hypertension permanente que par les classiques accès paroxystiques :

- C'est ainsi que GREEN (26) compte, sur 51 phéochromocytomes opérés ou découverts à l'autopsie, 37 hypertensions permanentes et seulement 14 hypertensions paroxystiques, 15 hypertensions permanentes s'accompagnant d'accès paroxystiques et 14 hypertensions d'aspect essentiel, mais il convient d'ajouter à ces observations 31 cas d'hypertensions permanentes d'origine très probablement surrénalienne, mais n'ayant pas été opérées : ce qui place le nombre des hypertensions paroxystiques à un taux inférieur à 50 %.

GRAHAM (25) au cours d'une révision de 280 cas de surrénalomes publiés

dans la littérature, trouve une majorité d'hypertensions permanentes et sur 11 cas personnels, MINNO, BENNET et KVALE (50) observent 9 hypertensions permanentes et seulement 2 hypertensions paroxystiques.

- Enfin HERMANN (28) sur une collection de 366 observations, dénombre 75 hypertensions d'apparence essentielle, soit un taux de 20,6 % :

Le pourcentage de ces formes à hypertension permanente au cours des phéochromocytomes, est apprécié différemment selon le matériel étudié et doit vraisemblablement être inférieur à la réalité, étant donné qu'un bon nombre de cas passent inaperçus. Chez l'enfant, ce pourcentage est particulièrement élevé, comme en témoigne la statistique de HERMANN (28).

- Sur 5 cas, il note :

  - 1 seul cas, avec crises paroxystiques sans fond d'hypertension artérielle.
  - 18 cas, avec hypertension durable sur laquelle se greffent des poussées paroxystiques.
  - 37 cas avec hypertension permanente d'allure essentielle : (soit 66 %).

Une telle notion de fréquence des phéochromocytomes dans le cadre des hypertensions permanentes implique des conséquences pratiques capitales : Devant toute hypertension, surtout chez un sujet jeune, il faut rechercher, au même titre qu'une cause rénale, une tumeur surrénale. Une telle attitude permettra d'extirper du groupe vaste et redoutable des hypertensions essentielles, quelques cas de phéochromocytomes guérissables par la simple exérèse. Mais poser l'étiquette d'hypertension essentielle, sans avoir épuisé jusqu'au bout, tous nos moyens d'exploration, c'est s'exposer aux risques de laisser évoluer une

tumeur de la médullo-surrénale qui tuera, inexorablement, dans un bref délai un sujet, le plus souvent, dans la force de l'âge.

II°) Bien souvent, quelques nuances cliniques mettent "la puce à l'oreille" et permettent d'évoquer l'origine médullo-surrénalienne d'une hypertension permanente.

Certains auteurs, et en particulier notre Maître le Professeur Agrégé Cl. LAROCHE (36) ont insisté sur les modalités évolutives qui la distinguent en général de l'hypertension essentielle.

1°) La rapidité d'installation de l'hypertension est très évocatrice, elle contraste avec le caractère progressif du début de la maladie artérielle essentielle. A ce sujet, il faut cependant signaler qu'il est parfois difficile de connaître le début réel de l'hypertension.

2°) La labilité des chiffres tensionnels est également évocatrice :

La pression artérielle, bien que le malade soit mis au repos, varie d'un moment à l'autre : d'une semaine à l'autre, et même d'une heure à l'autre, au cours d'une même journée. Le fait l'oppose nettement à la stabilité de la pression artérielle des hypertensions essentielles pour laquelle on note deux chiffres, admettant peu de variations : un de repos et un de veille.

3°) Il s'agit d'une hypertension mal supportée à évolution "maligne" avec troubles oculaires et rénaux d'apparition précoce.

a) BRUCE (7) a particulièrement insisté sur ces troubles oculaires.

Remarquables par la précocité de leur survenue, par leur intensité, et par leur régression souvent spectaculaire après l'exérèse de la tumeur, ils peuvent même constituer chez les sujets jeunes, la toute première ma-

nifestation de la maladie.

A tel point que la constatation d'une neurorétinite hypertensive accentuée doit faire songer à la possibilité d'un phéochromocytome, lorsqu'elle survient précocement au cours de l'évolution d'une hypertension permanente.

b) L'atteinte rénale est surtout remarquable par la grande variabilité des troubles, caractère souligné par plusieurs auteurs et en particulier par DE GENNES (11).

Les troubles rénaux sont à rapprocher des atteintes rénales transitoires avec albuminurie et azotémie que l'on peut noter au cours des accès d'hypertension paroxystique.

Une telle variabilité de l'atteinte rénale est un fait exceptionnel au cours des hypertensions essentielles, ce qui a fait dire à notre maitre le Professeur Agrégé LAROCHE (36) que devant des variations notables du fonctionnement rénal, il faut toujours penser à l'origine médullo-surrénale d'une hypertension.

La notion d'une dissociation entre les manifestations oculaires et les signes rénaux est également assez remarquable au cours d'une hypertension d'allure sévère et doit pousser à compléter l'exploration des malades, dans l'espoir de découvrir un phéochromocytome.

c) Enfin cette hypertension d'allure "maligne" retentit précocement sur le coeur et provoque bien vite une hypertrophie ventriculaire gauche.

Pour illustrer ces particularités cliniques de l'hypertension permanente par phéochromocytomes, nous citerons une remarquable observation de PASTEUR-VALERY-RADOT, MILLIEZ P, DUBOST Ch et LAROCHE Cl (51) : Il s'agissait d'une fem-

me de 48 ans, ayant présenté une hypertension artérielle permanente : (on notait une maxima atteignant ou dépassant 25 mm Hg et une minima à 13 mm Hg); une hypertension d'installation rapide :

En effet, la pression artérielle était normale, quelques mois auparavant.

d) Hypertension variable d'un jour à l'autre :

- de 29-15 à l'entrée, elle descend à 21-13, deux jours plus tard, elle rémonte le lendemain à 25-14 10, jours plus tard, elle 18-9 le lendemain 27-13.

III°) Hypertension d'aspect "malin".

a) Les troubles oculaires étaient remarquables :

- par la rapidité de leur installation : La malade notait une baisse rapide et brutale de l'acuité visuelle et quinze jours plus tard, elle se plaignait d'une sensation de voile épais sur les yeux et ne pouvait plus lire.
- au fond d'oeil, les lésions constatées étaient celles d'une neuro-rétinopathie grave : "avec oedème papillo-rétinien considérable (Stade IV) de WAGENER et KEITH) artères brillantes, étroites, sinueuses, irrégulières, partiellement thrombosées. Il y a de nombreuses hémorragies de toute nature et de nombreux exsudats de toutes formes. Des foyers de dégénérescence sont notés".

  La pression artérielle rétinienne était à 100 mm de Hg.

b) Au cours de l'hospitalisation, on constatait la grande variabilité de l'atteinte rénale :

- un premier examen notait : "pas d'albuminurie, mais le culot urinaire contient de nombreux globules blancs, d'assez nombreux globules rouges, des cylindres hyalins et granuleux, quelques cylindres épithéliaux. Les cultures demeuraient stériles. La concentration urinaire atteignait 1040. Le coefficient de Van Slyke était de 38,7 et de 25,4 pour 100 pour une urée sanguine de 0,97 g. pour 1ooo.

La phénolsulfonéphtaléine injectée par voie veineuse, n'est éliminée que dans la proportion de 40 pour 100 en soixante-dix minutes".

Quelques jours plus tard, une albuminurie à 6 grammes pour 1000, était constatée, et disparaissait complétement les jours suivants.

Quinze jours plus tard, on notait : "Dans le culot urinaire, il y a toujours d'assez nombreux globules blancs, quelques globules rouges, quelques cellules épithéliales, quelques cylindres granuleux; pas de germes. L'urée sanguine est redescendue à 0,32 gramme pour 1000. De nouvelles épreuves rénales donnent des résultats normaux : constante d'AMBARD à 0,065, VAN SLYKE à 68 et 66 pour 100", grâce à un rétropneumopéritoine, on dépistait une opacité de la région supra-rénale gauche; à l'intervention, on découvrait et extirpait un médullo-surrénalome kystique.

Après l'intervention, la régression des troubles oculaires était spectaculaire: 10 jours après l'intervention, la malade distinguait, pour la première fois, les visages. 3 semaines après, elle recommençait à lire. Un mois plus tard, on notait au fond d'oeil " un léger oedème papillaire persistant, des altérations exsudatives et hémorragiques". La pression artérielle rétinienne était à 35 mm de Hg pour une pression artérielle humérale de 14-7,5. 4 mois après l'intervention : " on ne constatait plus d'oedème papillaire, les papil-

les avaient des bords normaux, les vaisseaux étaient redevenus de calibre régulier et de perméabilité normale. Il n'y avait pas d'hémorragies. On notait seulement sur les deux macula et sur les régions interpapillo-maculaires, les séquelles des hémorragies ainsi que des exsudats anciens, petits et disséminés".

L'acuité visuelle était remontée à 6/10 pour l'oeil droit et à 4/10 pour l'oeil gauche. 4 mois et demi après l'intervention, restitutio ad integrum du fond d'oeil.

IV°) Les particularités aussi démonstratives de cette observation ne sont malheureusement pas toujours rencontrées au cours des phéochromocytomes.

Ils peuvent revêtir l'apparence d'hypertension banale, d'allure bénigne, sans retentissement viscéral notable, sans phénomènes paroxystiques évidents. C'est alors qu'il faut rechercher avec soin, tous les petits signes contemporains des poussées d'hyperadrénalinémie, ils orientent le diagnostic et leur constatation, au cours d'une hypertension artérielle, même banale en apparence, doit faire évoquer et rechercher une étiologie médullo-surrénale :

1) Il peut s'agir de troubles vaso-moteurs : avec pâleur intense des doigts et éventuellement des membres inférieurs, les parties du corps intéressées par ces phénomènes vaso-moteurs sont le siège d'un refroidissement notable, qu'objectiverait au mieux la mesure de la température cutanée, nettement abaissée.

En dehors des cas, où il existe un syndrome de RAYNAUD, ces perturbations vaso-motrices sont rarement rencontrées au cours des hypertensions essentielles.

2) Beaucoup plus évocatrice est l'hypersudation ; signe sur lequel

ont mis l'accent PASTEUR-VALERY-RADOT, MILLIEZ et SMITHWICK :

a) Il s'agit le plus souvent de sueurs profuses, généralisées.

- Parfois elles se localisent à la face, au tronc, aux membres supérieurs, tout en respectant les membres inférieurs et assez paradoxalement les mains et les aisselles.

b) Il s'agit de sueurs prolongées, que peuvent déclenchées de simples émotions. Profusion et longue durée constituent leurs caractéristiques essentielles.

c) Enfin, elles peuvent être isolées, mais la constatation de leur existence doit, à elle seule, faire envisager la possibilité de l'origine tumorale d'une hypertension permanente.

3) Un <u>mouvement fébrile léger</u> est observé dans les trois quarts des cas.

A ce sujet, BLACKLOCK (6) a insisté sur la dissociation existant entre la température rectale élevée et la température axillaire normale : elle serait selon lui, le témoignage d'une hyperhémie électivement splanchnique.

4) <u>Des signes évoquant une hyperthyroïdie</u> sont d'une constatation relativement fréquente au cours des phéochromocytomes :

Dans 35 observations calligées par SMITHWICK (60) le métabolisme basal dépasse + 20 pour cent, dans 57 pour cent des cas, pouvant atteindre et même dépasser + 70 % (élévation de + 88 pour cent dans l'observation de PASTEUR-VALERY RADOT, MILLIEZ P, DUBOST Ch et LAROCHE Cl (51) mentionnée plus haut).

DE GENNES L, MOREAU L, et collaborateurs (52) distinguent parmi ces manifestations volontiers attribuées à une hyperthyroïdie, 2 ordres très diffé-

rents de faits :

1°) d'une part, les fausses hyperthyroïdies, cas le plus fréquent : l'action sympathicotonisante et métabolisante des hormones pressives serait à l'origine de ce syndrome pseudo-basedowien, décrit par ESPERSEN et IVERSEN (19) avec amaigrissement, tachycardie, sueurs, éclat du regard, élévation du métabolisme de base.

Dans ces formes, l'iode protéique serait bas (HERMANN)(28)

2°) D'autre part, les hyperthyréoses proprement dites, cas beaucoup plus rare, réalisant un authentique tableau de maladie de BASEDOW avec son cortège de signes oculaires et biologiques classiques.

V°) Les troubles du métabolisme Hydro-carboné constituent un des autres aspects endocriniens des tumeurs de la médullo-surrénale, capable d'orienter ou d'égarer le diagnostic étiologique d'une hypertension :

SMITHWICK (60) dans une statistique de onze malades porteur de phéochromocytomes, note, chez 7 d'entre eux, une glycémie supérieure à 1,20 gr. par litre.

Plus récemment A. LAFITTE et collaborateurs (34) a propos d'une observation de médullo-surrénalome avec diabète sévère, guéri par l'intervention, ont fait le point de nos connaissances à ce sujet.

Ils rappellent que les troubles de l'équilibre glycémique sont fréquents au cours de telles tumeurs : Il s'agit le plus souvent de troubles mineurs qui constituent cependant un signe précieux pour le diagnostic :

- élévation de la glycémie à jeun
- parfois, glycosurie

- à un degré moindre, diminution de la tolérance aux hydrates de carbone., objectivée par l'épreuve de l'hyperglycémie provoquée.

Plus exceptionnels sont les diabètes permanents

Ils peuvent précéder de plusieurs mois, varie de plusieurs années, la découverte de la tumeur de la médullo-surrénale : les auteurs ont relevé dans la littérature 32 observations de ce genre.

Toutes ces particularités cliniques seront recherchées avec soin au cours de toute hypertension d'apparence essentielle : la gravité de son évolution, l'instabilité de la pression artérielle, la constatation d'un ou de plusieurs symptomes, liés aux poussées d'hyperadrénalinémie doivent faire suspecter un phéochromocytome. Pour confirmer ou pour infirmer ce diagnostic, des épreuves biologiques seront faites. Elles seront faites également en présence de toutes hypertensions, même les plus banales, les plus bénignes, même en l'absence des signes cliniques trahissant une origine médullo-surrénale : une telle attitude n'est pas abusive, elle est justifiée par le nombre relativement grand des tumeurs découvertes à l'autopsie ou au cours de sympathectomies chez les hypertendus. Chez l'enfant, une telle attitude devient impérative : chez lui, l'hypertension essentielle est exceptionnelle. Aussi devant toute hypertension installée avant l'âge de 20 ans, faut-il rechercher, après avoir éliminé une coarctation aortique par la palpation des artères fémorales, une cause non seulement rénale, mais aussi surrénale, dans ce but, les

III-<u>épreuves biologiques</u> peuvent apporter des arguments valables. Elles permettront d'isoler dans le flot des hypertensions permanentes, quelques cas porteurs des stigma stigmates biologiques d'une tumeur chromaffine :

1°) Parmi ces épreuves, les <u>tests vaso-moteurs</u> : constituent une mé-

thode ample, inoffensive et non dépourvue d'intérêt.

a) l'épreuve d'orthostatisme : donne lieu à des réponses souvent anormales chez les malades porteurs de phéochromocytomes.

En mesurant la pression artérielle, à intervalles réguliers, au repos, puis en position assise(durant 5 minutes), enfin en position debout (durant 5 minutes également) on observe dans 50 pour cent des cas environ, une hypertension et une tachycardie de posture : la fréquence du pouls augmente de plus de 20 battements par minute.

- Chez les malades atteints d'hypertension essentielle, les résultats sont différents :

SMITHWICK (60) observe une tachycardie posturale dans 15 pour cent des cas et une hypertension posturale dans 3 pour cent des cas.

b) Avec l'épreuve du froid : (ou "Cold Pressor Test" de HINES et BROWNE) la différence des résultats dans les 2 catégories de malades, s'accentue chez les sujets atteints d'hypertension essentielle, le test est positif dans 78 % des cas : c'est-à-dire que l'immersion d'une main dans l'eau glacée provoque le plus souvent une élévation supérieure à 2 cm de Hg pour la maxima et à 1 cm de Hg pour la minima. Ces tests sont négatifs, à peu près, dans 100 pour cent des cas de phéochromocytomes.

2°) Un certain nombre d'épreuves biologiques, plus spécifiques, ont été proposées :

Dans les cas d'hypertension permanente, elle consiste à utiliser des drogues adrénalytiques, destinées à provoquer une chute de la pression arté-

rielle : parmi ces drogues, les plus employées sont :

la Benzodioxane , la Dibénamide, et surtout la Régitine.

a) a) Le Benzodioxane (ou pipéroxane) a été préconisé par GOLDENBERG (24).

L'injection intraveineuse de cette drogue, à la dose de 50 microgrammes par kilogs de poids détermine chez le sujet normal, ou atteint d'une hypertension essentielle, une légère élévation de la pression artérielle et chez le sujet porteur d'un surrénalome, une brusque chute tensionnelle de courte durée, ne dépassant pas 10 à 15 minutes. Le produit, peu utilisé en France, a été remis en valeur, récemment, par CORCORAN et collaborateurs (10). Leur test dit " de l'antidiurèse benzodioxanique " apprécie l'influence de la drogue, non plus sur la pression artérielle, mais sur le fonctionnement rénal :

La technique de l'épreuve est la suivante : Le sujet à étudier n'absorbe aucune nourriture dans la nuit précédant le test, mais la quantité de boisson n'est pas restreinte. Le matin, il boit un litre d'une solution salée à 0,25 % en 10 minutes. Un premier échantillon d'urine est recueilli et jeté. Ensuite, les urines sont recueillies toutes les demi-heures; le volume est mesuré et noté, au moins pour le deuxième échantillon. Immédiatement après son émission, on injecte en 2 minutes, 20 milligrammes de Benzodioxane par voie intraveineuse. On mesure le3ème échantillon d'urine. L'expérience montre que seuls importent les volumes urinaires précédant et suivant l'injection de Benzodioxane. Durant l'épreuve, le sujet doit rester couché, sans fumer.

Les résultats ont été étudiés d'une part sur 35 malades atteints d'hypertension d'étiologie variable, mais non dûe à une tumeur chromaffine, d'autre part sur 7 malades porteurs de phéochromocytome :

1°) Dans le premier groupe de malades chez lesquels la réponse tensionnelle au Benzodioxane était variable (soit négative, soit faussement positive), les auteurs notent, dans tous les cas, que le flux urinaire, 30 minutes après l'injection du produit, est plus important qu'avant celle-ci.

Le rapport $\frac{\text{volume urinaire avant l'injection}}{\text{volume urinaire après l'injection}}$ est en moyenne de 0,56 (les taux extrêmes allant de 0,24 à 0,89), chez les sujets normaux, on obtient les mêmes résultats.

2°) Dans le deuxième groupe, au contraire, la diurèse est inhibée par l'injection de Benzodioxane et le rapport $\frac{\text{volume urinaire avant l'injection}}{\text{volume urinaire après l'injection}}$ est dans tous les cas supérieur à 2.

3°) Les résultats identiques à ceux-ci, sont obtenus par la perfusion d'amines préssives chez des sujets normaux.

Inversement, "l'anti-diurèse benzodioxanique" disparait après l'exérèse du médullo-surrénalome. Pour ces auteurs, le test serait particulièrement specifique, il permettrait d'éliminer les réponses érronées des tests adrénalytiques agissant sur la pression artérielle. Il serait positif même dans les cas de phéochromocytome en phase normotensive (47) fait que GOLDENBERG a eu l'occasion de vérifier.

b) La Dibenamide, composé voisin des moutardes azotées, provoque également une chute tensionnelle;d'apparition moins brutale, elle est surtout trop prolongée (durant 24 heures). De plus, on note fréquemment des intolérances aux points d'injection : Pour toutes ces raisons, elle est peu employée.

c) La Régitine, par contre est utilisée par la plupart des auteurs : son action est plus prolongée et semble plus spécifique que celle du

Benzodioxane . .

On l'utilise en injection intramusculaire et surtout intraveineuse à la dose de 0,15 à 0,30 milligramme par kilog de poids.

En cas de phéochromocytomes, elle entraine une chute marquée de la pression artérielle portant sur la maxima et sur la minima : pour avoir de la valeur, cette chute tensionnelle doit être franche et dépasser 2,5 mm de Hg. Elle doit être durable pendant plus de 5 minutes.

Chez les sujets normaux, et en cas d'hypertensions communes, il ne se produit pas de chute tensionnelle. Pour être interprétable, ce test doit être fait, en l'absence d'azotémie, en l'absence de traitement barbiturique qu'il faut arrêter 3 jours avant,et en l'absence de tout traitement hypertenseur tel que les dérivés de Rauwolfia qu'il faut supprimer 15 jours avant.

Cette épreuve n'est pas dépourvue de toute innocuité : des accidents à type de collapsus mortels, sont possibles : ROLAND (56) en a rapporté une observation et il a trouvé 8 autres cas semblables dans la littérature.

Quelles que soient les drogues utilisées, il ne faut pas s'attendre à des réponses d'une valeur absolue : Des tests faussement positifs ont été notés, en l'absence de toute tumeur chromaffine(cf : observations de ROSS, 57, de Ch. DUBOST, 15).

Mais surtout les réponses négatives au cours des phéochromocytomes sont loin d'être rares : de nombreuses observations (entre autres,celles de ANDERSON (2), de GIBPS (21) de MASON (46)) l'ont déjà signalé. En conséquence, tout test négatif ne permet, en aucun cas, d'éliminer de façon formelle une tumeur chromaffine.

Pour réduire ces causes d'erreur, certains auteurs ont proposé de coupler différentes épreuves, et d'utiliser successivement une drogue destinée à déclencher une poussée tensionnelle (l'histamine en particulier) et un adrénolytique.

ANDERSON (2) a utilisé ce procédé, avec succès dans un cas de phéochromocytome : le test au benzodioxane était négatif, l'injection intreveineuse d'histamine a provoqué une poussée tensionnelle, avec une maxima s'élevant à 30 mm de Hg; au cours d'une deuxième épreuve, une injection préalable de benzodioxane a été faite, il n'y a pas eu d'accès hypertensif après l'injection d'histamine, : l'intervention a confirmé le diagnostic de médullo-surrénalome.

Toujours dans le but de réduire le nombre des fausses réponses, certaines précautions seraient à prendre au cours des épreuves : mettre en place une perfusion, attendre une heure ou deux, et injecter à ce moment-là le produit dans la tubulure : ceci supprimerait les variations de la pression artérielle, dûes à la douleur, aux émotions.

Mais malgré toutes ces précautions, les réponses douteuses, faussement négatives ou faussement positives sont inévitables.

d) De pratique plus récente, le dosage des amines pressives est venu élargir le champ des explorations biologiques dans les hypertensions.

1°) Les techniques de dosage des catécholamies urinaires sont nombreuses : elles peuvent être biologiques ou chimiques, toutes ces mesures se font sur la totalité des urines de vingt-quatre heures, afin d'éviter de fausser les résultats, toute médication doit être arrêtée, quarante-huit heures avant le dosage.

a) Les méthodes biologiques sont multiples : Elles utilisent en général, l'élévation de la pression artérielle chez l'animal (Cf : technique de HERMANN et JOURDAN sur le chien ayant subi préalablement une destruction, de la moelle épinière). Toute élimination, supérieure à 100 µg par vingt-quatre heures est considérée comme pathologique.

b) Les méthodes chimiques utilisent soit la colorimétrie, soit la fluorimétrie (cf : technique de BURNS et FIELS : méthode fluorimétrique après réaction colorée avec l'éthylène Diamine, préconisée en France, par L. DE GENNES et collaborateurs (12).

Après ces procédés, l'élimination normale des catécholamines urinaires est comprise en moyenne entre 400 et 700 microgrammes par vingt-quatre heures.

Seuls des chiffres supérieurs à 1500 µg par vingt-quatre heures ont une valeur significative en faveur de l'origine médullo-surrénale d'une hypertension; ces chiffres seraient particulièrement élevés dans les formes avec hypertension permanente; malheureusement,ces méthodes ont aussi leur faiblesse; en l'absence d'élévation franche des catécholamines urinaires, le doute plane. L'expérience a montré que les chiffres peuvent être normaux, aussi bien dans les cas d'hypertension permanente qu'après une crise paroxystique : de nombreux auteurs et en particulier L. DE GENNES, BRICAIRE et HAZARD (13) ont insisté sur ces possibilités.

A l'opposé, des chiffres anormalement élevés peuvent se voir au cours d'hypertensions communes, en l'absence de tout phéochromocytome : ils atteignent parfois 1000 µg par vingt quatre heures et VON EULER (65) constate une élimination anormalement élevée de catécholamines urinaires dans 16 pour cent des hypertensions essentielles.

2°) Aussi certains auteurs (KVALE (22) VON EULER (65) en particulier préconisent-ils le dosage des amines pressives, non plus dans les urines, mais dans le sang : le chiffre normal serait alors inférieur à 1 µg par litre; en cas de phéochromocytome, il atteindrait de 14 à 98 µg par litre. Cette technique est d'utilisation encore peu courante, tout au moins en France, et il serait prématuré de porter un jugement sur la valeur d'une telle méthode.

3°) Nous citerons enfin le test, mis au point récemment par GITLOW et collaborateurs (23) : semple et fidèle, il permettrait de détecter les phéochromocytomes chez les hypertendus, grâce à l'estimation quantitative, dans les urines, d'un métabolite de l'adrénaline et de la Noradrénaline :

l'acide 3 - Méthoxy - 4 - Hydroxymandélique.

IV - Malgré la richesse de ce bilan biologique, les explorations sont bien souvent muettes ou douteuses, le diagnostic reste en suspens et l'hypertendu court le risque de moisir dans le domaine des incurables : Il ne faut pas hésiter à demander, au moindre doute, les examens radiologiques destinés à visualiser la tumeur responsable.

1°) La radiographie sans préparation de l'abdomen, même avec l'aide des tomographies, n'apportent guère de renseignements. Il est exceptionnel de noter des calcifications qu'il est bien difficile de localiser dans les surrénales. Nous citerons à ce sujet l'observation de POLIQUIN et DUPUIS (54) à peu près unique en son genre, dans laquelle on notait sur les radiographies de l'abdomen sans préparation une opacité d'intensité moyenne, diffuse, longée à son bord interne par un chapelet de calcifications.

2°) L'urographie intra-veineuse ou l'urétéro-pyélographie rétrograde sont déjà plus intéressantes : Cependant, elles ne fournissent que des images

indirectes de tumeurs surrénales, d'interprétation difficile : Ptose et surtout bascule d'un rein sous le poids de la tumeur; refoulement ou aplatissement d'un calice supérieur. KVALE (32) et collaborateurs ont trouvé de telles modifications dans un quart des cas, et il s'agissait toujours de tumeurs volumineuses.

3°) Associé si besoin aux méthodes précédentes, et surtout, grâce à l'appui des tomographies, le rétropneumo-péritoine fournit des renseignements de valeur considérable : mis au point par RUIS RIVA en 1947, il fut introduit en France, en 1950 par DE GENNES et MAY (14). Il permet d'obtenir souvent des images évocatrices : l'opacité bien limitée, dense, homogène, de siège sus-rénal, constitue l'image quasi-pathognomonique d'une tumeur de la médullo-surrénale. Malheureusement, une telle méthode a ses limites :

- d'une part, les images pseudo tumorales trompeuses sont nombreuses : d'origine gastriques, spléniques, pancréatiques ou rénales;

- d'autre part, les tumeurs de petite taille n'apparaissent pas ou se manifestent sans évidence sur les clichés, souvent difficiles à lire.

4°) Nous citerons enfin l'aortographie, méthode d'exploration que nous développerons plus amplement dans un chapitre ultérieur.

Au terme de ce bilan clinique, biologique, radiologique, l'hypertension permanente peut continuer à garder le secret de son étiologie, la multiplicité des méthodes d'exploration n'est qu'un reflet de leur imperfection. C'est pourquoi, en cas de doute, la plupart des auteurs laissent le dernier mot à l'exploration chirurgicale : dans ce but, DUBOST et PIWNICA (16) préconise l'incision abdominale transversale béante transpéritonéale :elle permet une exploration assez complète de l'aire qu'occupent avec prédilection les tumeurs chromaffines. Grâce à elle, il n'est pas rare de découvrir la tumeur que rien ne laissait

soupçonner.

Une telle découverte est capitale : elle permet l'exérèse, elle apporte le plus souvent une guérison complète.

V - Sinon le pronostic est des plus sévères :

a) Spontanément, l'aggravation de l'état du malade est inévitable. Il ne faut pas compter sur une guérison spontanée, semblable à celle que relate CAHILL dans une observation, à vrai dire exceptionnelle : il s'agissait d'une hypertension d'allure sévère ayant cédé du jour au lendemain; malgré cette guérison apparente, CAHILL intervint et trouva une tumeur de la médullo-surrénale dont l'artère nourricière était thrombosée.

L'évolution spontanée est en général sévère :

Les accidents évolutifs de l'hypertension permanente menacent à tout moment, la vie des malades : insuffisance rénale progressive avec mort dans le coma urémique; insuffisance cardiaque. Des accidents aigus scandent les à-coups hypertensifs, infarctus du myocarde, hémorragies cérébro-méningées, oedème aigu du poumon. Enfin un collapsus brutal est parfois une manière de mourir, bien particulière à ces malades : LIAN et SIGUIER (39) ont déjà insisté sur ce fait.

Récemment, LEHMAN et ROSOF (37) publiait une observation de mort rapide avec collapsus : l'autopsie découvrait une hémorragie massive, unilatérale à l'intérieur d'une tumeur médullo-surrénale.

Les auteurs explique la cause de la mort de la manière suivante : par la rupture des tissus distendus sous l'effet d'un hématome rapidement expansif, une grande quantité d'adrénaline serait brusquement lâchée dans la

circulation, la chute secondaire et brusque de l'adrénalinémie, et de la noradrénalinémie, liée à la nécrose rapide de la glande, serait à l'origine du choc.

Un tel collapsus peut également être dû à une hémorragie rétropéritonéale, imposant alors une intervention d'urgence.

Les menaces qui pèsent sur l'évolution soulignent l'intérêt d'un diagnostic précoce : il faut opérer avant la survenue d'accidents aigus, avant l'installation de lésions irréversibles.

b) La mortalité opératoire a régressé d'une manière spectaculaire, en l'espace de quelques années : Elle était en moyenne de 25 % en 1946 et de 10 % en 1951.

Cette amélioration du pronostic opératoire et post opératoire est une des conséquences des progrès accomplis dans le domaine de la physiologie des surrénales : ils ont permis la découverte et l'utilisation en thérapeutique de drogues efficaces : Noradrénaline, néosynéphrine, Hydrocortisone, Cortisone, DOCA et Adrénolytiques tels que la Régitine. Ces substances, maniées avec prudence, permettent actuellement de faire face aux dangers, autrefois mortels qui surviennent au cours de l'intervention et dans les suites opératoires : Les dangers sont surtout au nombre de deux :

La poussée tensionnelle et le Collapsus.

1°) La poussée tensionnelle, de survenue brutale est à redouter lors de la mobilisation de la tumeur par le chirurgien. Il faut surtout la prévenir :

- par une bonne prémédication des opérés avec administration de sédatifs : barbituriques, Péthidine, de préférence à la morphine (Ch DUBOST (17),

Prométhazine.

- par une anesthésie évitant l'anoxie et l'hypercapnie,

- par une approche douce et prudente de la tumeur, en proscrivant toute manipulation brutale.

Il faudra, si besoin, la traiter par l'injection de régitine. Certains auteurs l'utilisent même à titre préventif : avant l'intervention, ils donnent par voie orale de 25 à 75 milligrammes de Régitine, toutes les 4 ou 6 heures, et la fournissent, à la demande, par voie intraveineuse, en cas de crise aigue.

2°) Le collapsus, souvent secondaire à une poussée tensionnelle, survient tout aussi brutalement que celle-ci : il est surtout à craindre, après l'ablation du phéochromocytome, et il est d'autant plus intense et durable qu'il s'agit d'une forme avec hypertension permanente.

Il faut le prévenir :

- par l'observance des régles précédantes,

- par l'administration préalable de cortisone : afin de faire face à une éventuelle défaillance des glandes surrénales. Cl DUBOST (17) procède de la façon suivante : 2 jours avant l'intervention, il injecte 100 à 200 mg par jour de cortisone à raison de 2 injections intramusculaires par jour de 50 à 100 mg. Le jour de l'intervention, il administre 100 mg de cortisone associée ou non à 5 mg de DOCA.

- en proscrivant toute restriction dans l'administration de sel, durant les jours qui précèdent l'intervention.

- par la correction rigoureuse des pertes sanguines, grâce aux transfusions sanguines faites à la demande.

- par la surveillance étroite du malade au cours et au décours de l'intervention, avec prise régulière et rapprochée de la pression artérielle.

En cas de collapsus, il faudra le traiter :

- par des transfusions de sang,

- par l'utilisation de vaso-presseurs : Néosynéphrine de préférence, associée à des perfusions intraveineuses d'hémisuccinate d'hydrocortisone (50 à 100 mg dans 500 ml de sérum glucosé, dans lequel on peut ajouter 25 mg de DO.CA)(Ch. DUBOST (17).

La néosynéphrine est en effet d'un emploi plus aisé; à l'opposé, la Noradrénaline est d'un maniement plus difficile, des doses colossales sont parfois nécessaires (55 mg dans un cas de HELPS (27) et même 128 mg dans un cas de BEARD (5); les perfusions doivent être longtemps poursuivies et tout arrêt intempestif peut être catatrosphique. Une surveillance étroite du début de la perfusion en fonction du chiffre de la pression artérielle est nécessaire. Enfin des incidents locaux, telle d'une nécrose de la paroi veineuse sont toujours à craindre.

Pour toutes ces raisons, la néosynéphrone sera préférée à la noradrénaline que l'on n'emploiera qu'en cas d'échec des méthodes précédantes.

Malgré toutes ces précautions, il faut signaler que le taux de mortalité est sensiblement plus élevée chez l'enfant.

Une fois passé le cap de l'intervention et de ses suites immédiates, le pronostic ultérieur est en général bon :

On assiste à une guérison rapide et souvent complète avec disparition de l'hypertension; tous les symptomes fonctionnels s'estompent, les tests biologiques sont négatifs et l'élimination des catécholamines urinaires atteint des chiffres normaux.

Mais certaines réserves dans le pronostic viennent tempérer cet optimisme : les résultats ne sont pas toujours aussi complets qu'on pourrait l'espérer et cela précisément dans les formes à hypertension permanente : la pression artérielle peut rester élevée après l'intervention ou s'élever quelques mois et même quelques années plus tard.

Dans une telle éventualité, il faut refaire les tests pharmacodynamiques et le dosage des catécholamines urinaires : si les réponses des tests sont positives, si l'élimination des catécholamines urinaires est anormalement élevée, il faut suspecter une autre tumeur chromaffine, dont l'exérèse aménera la guérison. Il s'agit parfois d'une métastase d'un phéochromocytome malin, éventualité non exceptionnelle puisque, pour certains auteurs, 16 pour cent des tumeurs médullo-surrénales seraient malignes.

Si les test sont négatifs, si le dosage des catécholamines urinaires est normal, il faut se soumettre à l'évidence d'une hypertension "titularisée" contre laquelle on ne peut plus rien. Après une sortie éphémère, pleines d'espoir, les malades retombent alors dans le lot des hypertension essentielles.

Pour illustrer ces diverses possibilités, nous citerons quelques observations trouvées dans la littérature. Tout d'abord celle de SNYDER et WICK (61)

Une petite fille de 12 ans est opérée par CAHILL d'un phéochromocytome de la surrénale gauche : aucune amélioration clinique n'est constatée après l'intervention. Un test au benzodioxane fortement positif, fait réintervenir 2 mois après : une tumeur rétro-péritonéale est découverte au bord supérieur du pancréas. Son exérèse amène une guérison complète.

Plus pessimistes, sont les observations suivantes :

Nous avons déjà évoqué le cas de la malade de PASTEUR-VALERY-RADOT, MILLIEZ P, DUBOST Ch et LAROCHE Cl (51) l'exérèse de la tumeur médullo-surrénale avait donné lieu à des résultats spectaculaires, avec régression complète des lésions du fond d'oeil, avec normalisation de la pression artérielle qui était à 14 - 7, 4 mois après l'intervention. Mais le 5ème mois l'hypertension réapparaissait : atteignant 17 - 10, et le 10ème mois, elle était à 19 - 10 (malgré un état de parfaite santé apparente).

Une observation de LERICHE et BAYER (4) souligne également le caractère imprévisible de l'évolution des phéochromocytomes opérés chez un malade opéré pour une tumeur de la médullo-surrénale, on note une guérison complète pendant 5 ans. C'est alors qu'apparaissent de petits troubles fonctionnels et 7 ans après l'intervention, on constate une hypertension permanente d'allure sévère, avec albuminurie, hyperazotémie, hypertrophie ventriculaire gauche.

Plus récemment D. MAHOUDEAU (45) a rapporté un cas de phéochromocytome opéré, avec reprise des phénomènes hypertensifs, trois mois après l'exérèse. La plupart des observations étant publiées peu de temps après l'exérèse, il est difficile d'avoir une idée précise sur la fréquence de ces rechutes.

A en juger d'après les autres hypertensions dites curables, cette fréquence semble augmenter nettement d'une part avec l'âge, d'autre part avec l'ancienneté de l'hypertension : ce qui souligne bien la nécessité de faire un diagnostic et une exérèse précoce, avant l'installation de lésions irréversibles. La nature de ces lésions est encore mal connue : SILVA (59) faisant la biopsie des reins de malades porteurs de phéochromocytomes sans signes rénaux, observe une sclérose artérielle qui aurait la particularité d'atteindre les très grosses artères et non les petites artérioles, comme dans l'hypertension essentielle.

VI - Les problèmes physiopathologiques posés par les rechutes de l'hypertension après l'exérèse de la tumeur, ainsi que ceux soulevés par les formes à hypertension permanente sont encore loin d'être élucidés : Les hypothèses proposées se sont nuancées au cours du développement de nos connaissances dans le domaine de la physiologie et de la pharmacologie des glandes surrénales.

1°) Au début, la solution du problème des aspects cliniques des phéochromocytome semblait relativement simple :

a) Les formes à hypertension paroxystique étaient dûes au déversement discontinue de quantités extraphysiologiques d'adrénaline,

b) et la secrétion continue de cette substance expliquait l'existence de formes à hypertension permanente. Les faits cliniques, malgré de nombreuses exceptions semblaient justifier cette façon de voir. On constatait en effet que, le plus souvent, les tests adrénolytiques étaient positifs seulement après une crise dans les cas d'hypertension paroxystique, cette positivité était permanente dans les cas d'hypertension permanente. Malheureusement les faits expérimentaux ne concordaient guère avec cette hypothèse : la perfusion intraveineuse, continue, à débit constant d'adrénaline ne permettait pas d'obtenir, chez l'animal une hypertension permanente : la pression artérielle descendait progressivement à son niveau initial, malgré la poursuite d'une injection régulière de la substance préssive.

2°) La découverte de la qualité des substances pressives, tout d'abord grâce aux expériences de PITCAIRN (53) ensuite grâce aux dosages quantitatifs et qualitatifs de l'adrénaline et de la noradrénaline contenues dans la tumeur, et à ceux de leurs métabolites respectifs contenus dans les urines, a fait naître une nouvelle hypothèse.

a) l'adrénaline, responsable expérimentalement d'une élévation rapide et transitoire de la pression artérielle serait à l'origine des hypertensions paroxystiques.

b) La noradrénaline, produisant une élévation plus importante et surtout plus prolongée de la pression artérielle, serait responsable des formes à hypertension permanente.

Les dosages des amines pressives ayant montré que chaque phéochromocytome contenait une proportion variable d'adrénaline et de noradrénaline, ANDERSON (2) émit l'hypothèse suivante :

a) Les tumeurs, secrétant de l'adrénaline et de la noradrénaline en proportion assez égales, correspondraient au tableau classique de l'hypertension paroxystique.

b) Celles qui secrétent presque exclusivement de la noradrénaline, donneraient lieu à des hypertensions permanentes.

Le schéma est cependant la proie de nombreuses critiques inspirées par les faits cliniques, les faits expérimentaux et l'étude comparée clinique et biologique des tumeurs :

a) Parmi les faits cliniques, il faut signaler la constatation assez fréquente d'une quantité normale d'amines pressives dans le sang ou dans les urines de sujets porteurs de phéochromocytomes avec hypertension permanente.

A l'opposé, il est bien curieux de noter un taux anormalement élevé d'amines pressives chez un sujet en phase normotensive, constatations faites

par plusieurs auteurs et notamment par STROMBERG et HEDBERG (63) par KVALE (32) par VON EULER (65) : Pourquoi, dans ces cas où les amines pressives atteignent des concentrations vingt à cinquante fois supérieures à la normale, n'y-a-t-il pas d'hypertension ?

Non moins embarrassante est la question que soulève la persistance d'une hypertension permanente après l'exérèse de la tumeur, et surtout sa réapparition dans les mois qui suivent l'intervention : les amines pressives sont pourtant revenues à un taux normal dans le circulation !

b) Les faits expérimentaux soulèvent le même mur de mystères; en perfusant l'animal, de façon continue, ou discontinue, avec des proportions variables d'adrénaline et de noradrénaline, on n'a jamais pú obtenir chez lui, une hypertension permanente : la pression artérielle, après une élévation transitoire, baissé progressivement pour atteindre son niveau initial.

c) Enfin l'étude comparée de la clinique et de la biologie particulières à chaque tumeur, laisse planer le même point d'interrogation.

HERMANN (28) a réalisé cette étude sur plusieurs phéochromocytomes : pour chaque tumeur, il a fait le dosage quantitatif de l'adrénaline et de la noradrénaline contenues par elle. Avec ces données, il a essayé de réaliser une superposition clinique et biologique pour chaque cas :

Voici les conclusions de ce travail :

" - La prédominance dans le tissu tumoral de la noradrénaline peut s'accommoder de tous les aspects cliniques.

- les tumeurs formées de plus de 50 % d'adrénaline, quelque soit le taux absolu des amines, donnent plus volontiers des manifestations métaboli-

ques.

- les tumeurs ayant une charge hormonale forte, quelle que soit la nature de l'amine, réalisent volontiers des troubles paroxystiques.

- ileet impossible, en fait, de réaliser la stricte superposition biologique et clinique souhaitée par certains, car toutes les combinaisons sont possibles"

Le problème de l'hypertension permanente par phéochromocytomes reste donc en suspens, et seule l'hypothèse de GOLDENBERG admise par MILLIEZ et notre maître Cl. LAROCHE (49) paraît la plus vraisemblable.

Les augmentations de la pression artérielle, quelle que soit leur origine, si elles sont fréquentes et suffisamment prolongées, peuvent survivre aux agents stimulateurs qui les ont causées. Le mécanisme serait identique à celui qui est à l'origine de la persistance de l'hypertension audiogénique expérimentale chez les rats, après l'arrêt de la stimulation auditive.

Ainsi la secrétion continue ou discontinue des amines pressives favoriserait, en tant qu'agent provocateur initial, en tant que stimulus primitif, le développement d'une maladie vasculaire, voisine de l'hypertension essentielle.

Cette hypothèse a, en plus, le mérite de nous faire comprendre, du moins partiellement, les récidives de l'hypertension après l'exérèse de la tumeur : le chirurgien enlève l'agent provocateur, mais les dégats préétablis restent en place, les lésions vasculaires irréversibles continuent à évoluer pour leur propre compte, derrière un rideau d'inconnues. Voila bien le grand problème,le véritable problème non seulement de l'hypertension permanente par phéochromocytome, mais encore de l'hypertension en général : savoir, non pas tout ce qui l'a causée, mais surtout ce qui la perpétue.

Et bien d'autres questions sans réponse montent aux lèvres : pourquoi certains malades porteurs de tumeurs chromaffines font-ils une hypertension permanente d'emblée ?

- Pourquoi d'autres, après une longue phase de poussées tensionnelles, ne font-ils pas d'hypertension permanente ?

En fait, une conséquence pratique majeure émerge de ces problèmes physiopathologiques fort complexes : à savoir, que seuls un diagnostic et une exérèse précoce des phéochromocytomes, ont beaucoup de chances d'éviter la constitution d'une maladie vasculaire irréversible, support de l'hypertension essentielle.

o

o o

Cette revue générale des hypertensions permanentes par phéochromocytome va nous permettre d'orienter la discussion de l'observation qui fait l'objet de notre thèse, et de mettre en lumière les faits cliniques, biologiques et les circonstances de découverte, qui la singularisent.

DISCUSSION

I°) Le tableau clinique de l'hypertension permanente observée chez Mme MON... est bien différent de celui qui nous avons brossé dans le chapitre précédent.

A - Deux particularités cliniques essentielles la caractérisent :

- son allure bénigne,
- sa banalité

1°) En effet, l'absence de troubles oculaires, rénaux et cardiaques témoigne de la bénignité de cette hypertension :

a) A l'examen du fond d'oeil, les vaisseaux rétiniens et la papille sont absolument normaux.

b) Le fonctionnement rénal est des plus satisfaisants :

- avec une urée sanguine à 0,25 g par litre,
- avec une clearance de l'urée, égale à 65 ml par minute
- avec une bonne secrétion des deux reins à l'urographie intraveineuse.

c) On ne note aucun signe de retentissement cardiaque :

- pas de dyspnée d'effort
- pas d'hypertrophie ventriculaire gauche.

2°) La banalité de cette hypertension constitue la seconde particularité marquante :

En effet, on ne retrouve aucun symptome pouvant faire évoquer une poussée d'adrénalinémie :

a) pas de troubles vaso-moteurs, si fréquents au cours des phéochromocytomes,

b) pas d'hypersudation paroxystique,

c) pas de brusques poussées tensionnelles,

d) aucun mouvement fébrile, même léger,

e) aucun signe clinique de pseudo-hyperthyroïdie (la mesure du métabolisme de base n'a pas été faite).

f) quant aux troubles du métabolisme hydro-carboné, ils n'ont pas été étudiés, la banalité de cette hypertension d'allure bénigne, isolée, ayant orienté les explorations surtout vers la recherche d'une anomalie rénale.

3°) Seules, l'intensité et la ténacité des céphalées émergent de ce tableau clinique : chez cette femme de 41 ans, elles pouvaient être volontiers attribuées, à des troubles hormonaux pré-ménauposiques et au surmenage résultant des conditions sociales difficiles, rencontrées au cours de son réjour récent en Algérie.

B - Cependant, malgré l'apparente banalité de cette hypertension, trois faits cliniques sont à souligner :

1°) Il faut noter que les céphalées et l'hypertension se sont installées rapidement :

La pression artérielle atteint très vite des chiffres élevés : Dès 1958, date d'apparition des céphalées et date de la découverte de l'hypertension la minima dépasse 10 cm de Hg et la maxima 20 cm de Hg. Alors que les chiffres semblent avoir été normaux, peu d'années auparavant.

Le début réel de cette hypertension reste cependant incertain. Nous manquons de repères chronologiques précis, le plus récent remonte à l'année 1949 : la pression artérielle, prise à la fin d'une troisième grossesse, était alors normale.

Dans ce large passé de neuf années, se place donc le début de la maladie. L'absence de troubles oculaires, au fond d'oeil, l'absence de retentissement rénal et cardiaque, plaident plutôt en faveur d'une hypertension d'installation récente, n'ayant pas encore eu le temps de poser ses empreintes sur le système artériel.

2°) Le deuxième fait à souligner est la variabilité assez marquée de la pression artérielle : atteignant 21 - 10 en 1958, elle chute en aout 1960 de 21 - 10 à des chiffres presque physiologiques de 15,5 - 8,5, un mois plus tard, elle remonte à 24 - 12 cm de Hg. Une telle variation tensionnelle est comme nous l'avons vu dans le chapitre précédent une éventualité particulièrement fréquente et assez évocatrice au cours des phéochromocytomes.

Elle peut cependant s'observer au cours des hypertensions essentielles, mais il est bien rare de voir tomber la pression diastolique à un chiffre aussi bas lorsqu'elle a atteint et dépassé 10 cm de Hg, et lorsqu'elle s'est maintenue à ce chiffre pendant un temps assez long.

3°) La discordance entre la valeur très élevée de la pression artérielle rétinienne (110 mm de Hg. pour une pression humérale de 21 - 10 cm de Hg). et l'absence de toute lésion à l'examen du fond de l'oeil, constitue enfin le troisième fait clinique remarquable. Cette constatation, témoin vraisemblable du caractère récent de l'hypertension artérielle, éliminait tout processus de sclérose vasculaire, et fut l'occasion pour notre maître le Professeur Agrégé Cl. LAROCHE

et pour le Docteur A. NENNA (35) d'évoquer la possibilité d'une étiologie extra-rénale, responsable de l'hypertension : cette discordance serait même, selon eux, très évocatrice d'une telle étiologie.

II°) Les faits biochimiques, par contre, n'apporte aucun argument en faveur de l'origine tumorale de cette hypertension :

a) le dosage des catécholamines urinaires, fait dans d'excellentes conditions techniques, donne des chiffres d'élimination tout à fait normaux : 400µg par vingt-quatre heures. Ceci ne doit pas surprendre. Le fait nous est rendu familier par les publications de plus en plus nombreuses, concernant de telle éventualité. Plusieurs auteurs l'ont signalé, en particulier DE GENNES, BRICAIRE et HAZARD (13).

A l'opposé, il n'est pas rare de trouver des chiffres anormalement élevés de catécholamines urinaires dans les hypertensions essentielles (16 pour cent des cas selon VAN EULER (65).

De ces particularités biochimiques nous tireront les conclusions suivantes :

1°) un dosage normal de catécholamines urinaires n'élimine pas formellement la possibilité d'un phéochromocytome.

2°) des chiffres anormalement élevés (aux environs de 1000 µg par 24 heures) ne traduisent pas forcément l'existence d'une tumeur médullo-surrénale.

3°) Seule une élimination de catécholamines urinaires, supérieure à 1500 µg par 24 heures permet d'affirmer l'origine tumorale de l'hypertension.

b) Les conclusions sont également valables pour les tests adrénaly-

tiques, tels que celui qui utilise la Régitine : il n'a pas été fait chez cette malade mais nous avons vu, dans le chapitre précédent, que des tests faussement positifs peuvent se constater chez des sujets atteints d'hypertension essentielle, et suivant des tests faussement négatifs s'observent assez souvent chez des sujets porteurs d'un phéochromocytome.

En conséquence :

1°) un test négatif (adrénolytique ou destiné à déclencher une poussée hypertensive) ne permet en aucun cas d'éliminer la possibilité d'une tumeur chromaffine.

2°) un test positif, surtout s'il ne s'accompagne pas d'une chute franche et durable de la pression artérielle, ne traduit pas forcément l'existence d'une telle tumeur.

3°) seule une chute franche et durable est évocatrice de l'origine tumorale de l'hypertension :

Cette chute doit être de plus de 20 mm de Hg pour la minima, elle doit persister au moins plus de 15 minutes.

III°) Cette rigueur dans l'interprétation des faits biochimiques explique la fréquence des cas douteux, rencontrés au cours de l'exploration des hypertensions. Que la réponse des résultats biologiques soit normale ou pathologique, il ne faut rien négliger, et poursuivre l'étude de ces malades, et à plus forte raison, s'il s'agit de sujets jeunes, sans antécédent d'hypertension familiale. Seule une telle attitude permet d'exploiter au maximum toutes les chances de guérison et dans ce but, il faudra répéter les épreuves biologiques, et surtout faire appel aux moyens d'investigations radiologiques, en particulier au rétro-

pneumopéritoine et à l'aortographie.

Dans le cas présent, c'est l'aortographie seule, qui, sans passer par le rétropneumopéritoine, a permis de découvrir un phéochromocytome de la surrénale droite : la particularité de ces circonstances de découverte nous amènent à soulever plusieurs questions au sujet de l'aortographie :

1°) quelle est la valeur de cette méthode pour le dépistage des tumeurs médullo-surrénales ?

2°) Quels sont ses dangers en général et au cours des phéochromocytomes en particulier ?

3°) Quel intérêt peut elle présenter dans l'exploration des glandes surrénales, en dehors des phéochromocytomes ?

Trois questions auxquelles nous allons tâcher de répondre.

L'AORTOGRAPHIE

I - L'aortographie, moyen de dépistage de phéochromocytomes :

a) L'aortographie, méthode réputée dangereuse, a été jusqu'à présent, peu employée dans le dépistage des tumeurs médullo-surrénales.

Récemment en 1955, elle fut proposée par SNYDER (62). A cette occasion, il publie l'observation d'un enfant de 13 ans, atteint d'une hypertension maligne (à 208 /160 mm de Hg) avec de graves lésions au fond d'oeil. Il était en outre porteur d'une neurofibromatose.

Les tests adrénalytiques (à la Régitine, et au Benzadioxane) étaient fortement positifs. L'aortographie permet de découvrir une volumineuse tumeur médullo-surrénale droite. L'exérèse amène une guérison complète : à l'examen histologique, il s'agissait bien d'un phéochromocytome.

b) Dans le cas de l'observation, objet de notre thèse, ce procédé a donné des résultats tout aussi spectaculaires : l'image est d'une qualité assez exceptionnelle.

Dès l'injection de la substance opaque, s'est dessinée une image hautement évocatrice, bien arrondie, aux contours réguliers, de densité homogène, de siège sus rénal droit. Son apparition sur les clichès a été d'une brièveté remarquable. Elle s'est dissipée bien avant la fin du temps néprhographique (fig.2).

Apparition et disparition aussi rapides de l'image prouvant l'intense

Figure 2

Cliché pris 1 seconde après l'injection.

vascularisation de la tumeur (et soulignent la nécessité de prendre, au cours de l'aortographie, des clichés à une cadence accélérée).

De tels exemples sont malheureusement rares, dans la littérature et la plupart des auteurs condamnent ce moyen d'exploration pour deux raisons majeures :

- d'une part, à cause des dangers propres à ce procédé,
- d'autre part à cause des dangers particuliers qu'il présente au cours des phéochromocytomes.

II - Les dangers de cette méthode sont réels, il ne faut pas les minimiser, mais à l'opposé, il ne faut pas les hypertrophier.

A ce sujet, le rapport de J. CHALUT, C. FAURE, P. MAINGUET et L. BRIAND (8) met bien les choses au point.

1°) sur 211 cas, les auteurs notent 39 accidents de gravité variable, à savoir :

a) 4 décès : dont 3 sont directement imputables à l'aortographie abdominale (soit 1,4 pour cent). Mais parmi eux, deux complications mortelles auraient pu être évitées, si les auteurs avaient eu connaissance des contre-indications qu'ils énoncent plus loin : ce qui aurait fait descendre ce taux de mortalité à 0,47 pour cent.

2) 8 complications graves et parmi elles :

a) 4 complications rénales :

- 1 anurie guérie par le rein artificiel
- 1 hématome péri-rénal avec dilacération de l'artère rénale polaire supérieure gauche, secondaire à une aortographie translombaire.

• 2 cas de poussées hyperazotémiques graves à 2,50 gr. par litre et à 3, 30 g. par litre.

b) 3 complications pleuro-pulmonaires :

• 1 hémothorax, ayant nécessité une décortication pleuro-pulmonaire,

• 1 infarctus pulmonaire,

• 1 épanchement pleural non ponctionné.

c) 1 complication nerveuse :

• 1 paraplégie flasque.

3°) 27 complications mineures et parmi elles :

- 11 complications rénales :

• 7 hématuries sans lendemain

• 1 albuminurie

• 3 insuffisances rénales, discrètes et transitoires.

- 2 hématomes du triangle de scarpa ayant nécessité une hémostase chirurgicale.

- 1 poussée hypertensive brutale, au cours d'un phéochromocytome.

- 7 injections (une totale, les autres partielles) en dehors de la lumière aortique.

- 1 ischémie passagère au niveau d'un membre inférieur chez un artéritique.

- 1 algie du mollet sans preuve formelle de phlébothrombose.

- 2 cas de malaises mal définis, survenant après l'examen.

- 2 poussées thermiques passagères.

2°) D'autres statistiques plus vastes, puisées dans la littérature mon-

diale, donnent des proportions à peu près identiques :

a) avec, dans l'une, un taux moyen de mortalité égale à 0,35 % (10 décès sur 2.712 aortographies)

b) dans l'autre statistique (cf. fig.4)(cf. fig.3) portant sur 13.207 examens, on note 37 décès : soit un taux de mortalité voisin du précédent : 0,28 pour cent (MAC AFEE,41)

3°) De cette étude, il ressort que :

a) Les complications rénales tiennent la première place par leur fréquence et par leur gravité :

Dans la statistique de MAC AFEE (41) comprenant 13.207 aortographies abdominales, on note 39 complications rénales, soit 0,29 % dont 12 sont fatales. Soit une mortalité de 0,09 %, liée aux complications rénales. 30 pour cent d'entre elles étant cause de décès. La taux global de mortalité étant de 0,28 % elles sont donc responsables du 1/3 des cas fatals.

Dans une statistique de J. CHALUT, C. FAURE, P. MAINGUET et L. BRIAND (8) la fréquence et la gravité des complications rénales sont encore plus manifestes.

Sur une série de 564 aortographies abdominales, les auteurs constatent 21 complications rénales (soit 3,7 pour cent des cas).

Parmi elles : 3 cas mortels : 1 par atteinte rénale confirmée, et deux autres par défaillance rénale et cardiaque associée; soit une responsabilité de 0,53 % dans la mortalité, ce qui n'est pas négligeable.

En outre, ils observent :

- 5 complications graves dont : 2 aggravations de troubles rénaux préexistants, 3 anuries transitoires dont 1 nécessite une épuration plasmatique par rein artificiel,

- 13 complications mineures : albuminurie, hématurie transitoires, hyperazotémies discrètes et passagères.

Les autopsies pratiquées ont montré que les lésions anatomiques étaient faites de foyers de nécrose hémorragique diffuse du parenchyme rénal, ou de fines hémorragies corticales, de petits infarctus, de lésions glomérulaires et tubulaires.

Ces lésions ont pu être reproduites, expérimentalement sur le lapin par DIBORN et BERG (30) Ces auteurs soulignent l'absence de parallélisme entre la sévérité de l'atteinte rénale et la concentration du produit de contraste. La toxicité du produit injecté ne peut donc être incriminée exclusivement dans l'origine de ces troubles. Il faut admettre un mécanisme plus complexe, dans lequel HELANDER (18) fait intervenir une ischémie parenchymateuse liée à la concentration trop élevée, trop prolongée du produit dans l'artère rénale, lors de l'injection directe.

Pour prévenir ces accidents rénaux, J. CHALUT, C. FAURE (8) proposent les mesures suivantes :

"- préférer autant que possible le cathétérisme rétrograde à la voie directe,

- ne pratiquer d'artériographies rénales sélectives qu'après un bilan rénal.

- Ne pas comprimer le système artériel en aval des rénales, en particulier proscrire les garrots à la racine des membres.

- Préférer la méthode de VIALLET (angiocardiographies élargies) dès que l'examen clinique laisse soupconner l'existence d'un obstacle dans la lumière aortique en aval des rénales.

- Utiliser les produits de contraste tri-iodés à une concentration inférieure à 70 % et sans dépasser 0,5 à 0,6 ml par kg de poids corporel.

- Ne pas répéter les injections, au cours d'une même séance, et ne jamais recommencer l'examen dans un délai trop court.

- N'utiliser l'hyp[illegible] : controlée qu'avec une anesthésie générale.

- Refuser l'aortographie en cas d'insuffisance rénale et exiger un bilan fonctionnel complet en cas de rein unique.

Cette dernière régle est, en pratique, difficile à respecter; on ne peut l'appliquer à la lettre, sans s'exposer à refuser la plupart des aortographies nécessaire à l'exploration des malades : les épreuves fonctionnelles rénales de ces hypertendus de longue date, souvent porteurs d'une malformation rénale (anomalie vasculaire, atrophie notamment) sont exceptionnellement normales, et cependant cet examen est indispensable pour découvrir la lésion responsable, susceptible de bénéficier d'un traitement chirurgical salvateur. Ainsi faut-il manier les indications et les contre-indications en fonction du degré de l'insuffisance rénale constatée.

Dans ce but, EDLING et HELANGER (18) proposent le schema suivant, en s'aidant de la mesure de la densité urinaire et de l'étude des épreuves fonctionnelles rénales classiques : ils distinguent 3 groupes de cas :

1°) La densité urinaire est supérieure à 1026, et les épreuves fonctionnelles rénales sont normales.

Le malade peut subir l'examen sans restriction.

2°) La densité urinaire est comprise entre 1020 et 1026 : l'exploration fonctionnelle rénale doit être compléte et toute perturbation grave doit faire renoncer à l'exploration.

3°) La densité est inférieure à 1020, les épreuves fonctionnelles sont fortement perturbées.(hyperazotémie, chute de la clearance de l'urée).

La contre indication est alors absolue.

Enfin signalons que l'existence d'une néphrite aigue dans les antécédents, la constatation d'une albuminurie, d'une cylindrique , d'une hématurie impose une exploration rénale complète.

Le respect de toutes ces règles permettra de réduire notablement la fréquence et la gravité des complications rénales.

b) En deuxième place viennent <u>les complications nerveuses</u> :

- Elles sont nettement moins fréquentes que les précédentes, et J. CHALUT et C. FAURE (8) n'en ont observé personnellement que 3 cas :

  - un cas de paraplégie flasque, disparue 10 jours après un cathétérisme rétrograde,
  - une monoplégie regressant en un mois,
  - un syndrome de Brown-Séquard typique, ayant évolué favorablement.

Dans sa statistique portant sur 13.207 cas, MAC AFFE (41) rapporte 29 cas de complications neurologiques, soit 0,21 %. 5 d'entre elles, sont mortelles.

Les paraplégies sont les plus redoutables, elles s'accompagnent de troubles sphinctériens, avec incontinence urinaire et fécale, et la mort peut survenir dans les jours ou le mois qui suivent.

Dans le déterminisme de ces lésions, les expérimentations font jouer un role primordial au décubitus dorsal :

HOL et SK JERVEN (29) injectant chez le lapin, de fortes quantités de Diodrast, par voie transaortique, constatent que des lésions ischémiques apparaissent tout le long de la moelle, en décubitus dorsal, mais elles ne se produisent jamais, en décubitus ventral.

Les faits expérimentaux coïncident avec les faits cliniques :

J. CHALUT et C. FAURE (8) retrouvent 3 cas d'accidents neurologiques, dans la littérature (observation de A BESHOUSE (1) de MAC CORMARCK (42) et de TARAZI (64).

Dans ces 3 cas, l'aortographie avait été faite par voie rétrograde, c'est-à-dire en décubitus dorsal.

c) Viennent ensuite les <u>complications hémorragiques</u> :

Elles peuvent donner lieu à des hématomes péritonéaux, rétropéritonéaux et même périnéaux, suivant le point de ponction.

Leur fréquence est assez élevée, et dans sa statistique, MAC AFEE (41) rapporte 13 cas avec état de choc (0,09 %) et parmi eux, 5 furent mortels.

Il s'agissait d'un état de choc hémorragique, survenant en général dans les 2 heures qui suivaient l'examen.

La simple ponction ne suffit pas à expliquer les accidents, il faut faire intervenir également le role de l'hypertension, et des déplacements latéraux de l'aiguille au cours de l'injection.

d) Les accidents cardiovasculaires :

se situent sur le même plan que les complications hémorragiques, quant à la fréquence et à la gravité.

En effet, MAC AFEE (41) observe, sur les 13.207 aortographies, 13 complications cardio-vasculaires (0,09 %) dont 5 furent fatales.

- 1) parmi les accidents cardiaques, il fut décrit par WILLIAMS, FULLENLOVE et BRYAN (67) le cas d'un infarctus du myocarde, d'apparition brutale, avec hypertension marquée.

-2) Parmi les accidents vasculaires, citons le cas d'un syndrome ischémique des membres inférieurs, rapporté par CHALUT et FAURE (8) les troubles avaient cédé avec le traitement anticoagulant et des antispasmodiques.

LERICHE et MOREL ont même publié le cas de l'extension d'une thrombose préexistante

-3) Pour prévenir de tels accidents, il faut renoncer à l'exploration chez les malades ayant des antécédents d'insuffisance coronarienne, et redoubler de prudence chez les artéritiques.

e) De fréquence moindre, mais de gravité comparable aux précédentes, sont les complications gastro-intestinales.

MAC AFEE (fig.) en rapporte 10 avec troubles graves; 5 sont mortelles :

Les complications sont l'apanage, à peu près exclusif de la voie translombaire.

Parmi les cas avec évolution mortelle, on note :

- 2 gangrènes de l'intestin grêle par injection directe dans l'artère mésentérique supérieure,

- 1 perforation de l'intestin grêle,

- 2 ponctions directes de l'artère mésentérique inférieure :

  • L'une entrainant une gangrène du colon gauche, l'autre une gangrène du rectum avec rectorragies.

f) Tout aussi fréquentes, mais nettement moins graves sont les complications respiratoires.

- 10 cas dans la statistique de MAC AFEE, dont 1 seul mortel.

Parmi eux, citons : 4 pneumothorax, 3 hémothorax, et 2 ponctions directes du canal thoracique avec chylothorax.

g) Quant aux accidents septiques, ils relèvent en général de lourdes fautes d'asepsie.

h) Les accidents d'iodisme enfin, propres à toutes les méthodes utilisant des produits de contraste iodés sont relativement rares.

CHALUT et FAURE (8) n'observe qu'un seul cas mortel sur 983 explorations.

Ces accidents seront prévenus par l'étude systématique de la sensibilité des sujets à l'iode, et par l'administration préalable d'un anti-histaminique.

4°) Toutes ces complications se voient avec une fréquence accrue, chez les sujets agés, hypertendus, atteints d'insuffisance rénale ou de troubles cardiaques.

En particulier, le rôle néfaste de l'hypertension ressort nettement de la statistique présentée par CHALUT et FAURE (8) :

Sur les 211 cas, 98 malades étaient hypertendus, soit 46,5 %, et sur les 39 victimes d'accidents, 23 étaient hypertendus (soit 59 %), et parmi les 18 accidents rénaux, on comptait 15 cas d'hypertension (soit 83 %).

L'augmentation des risques que fait courrir l'aortographie aux hypertendus, pourrait être, au premier abord, un argument solide contre l'emploi de cette méthode pour explorer de tels malades. Mais les risques valent la peine d'être pris, surtout chez un sujet jeune, condamné à plus ou moins brève échéance, par son hypertension, surtout, ils seront nettement minimisés, si l'on a soin de respecter les contre-indications, formulées par CHALUT et FAURE (8) à savoir :

- les insuffisances rénales,
- les insuffisances hépatiques,
- les troubles de la crase sanguine
- les défaillances cardiaques,
- les scléroses vasculaires accompagnées de manifestations thrombosantes évolutives,
- les hypersensibilités à l'iode.

Ce qui souligne la nécessité de faire un bilan complet et surtout rénal du malade, avant de l'envoyer au radiologiste.

Toujours dans le but de réduire la fréquence des accidents dûs à ce procédé d'exploration, les mêmes auteurs recommandent la voie transfémorale rétrograde (Méthode de SELOINGER) ou la méthode de VIALLET (angiocardiographie élargie) de préférence à la voie translombaire (méthode de DOS SANTOS) qui semble être, de loin, la plus dangereuse. Grâce à ces précautions, grâce au respect de toutes ces consignes, on obtiendra une nette diminution de la fréquence et de la gravité des complications liées à l'aortographie abdominale.

Mais dans le cas des phéochromocytomes, ce procédé d'exploration ne fait-il pas courir des risques supplémentaires ? Et quels sont ces risques ?

III-) Les dangers de l'aortographie chez les sujets porteurs de tumeur médullo-surrénale, ont été soulignés par certains auteurs : en particulier, ils reprochent, à cette méthode, de déclencher des poussées hypertensives et des chutes tensionnelles souvent mortelles.

a) A ce sujet, KOONCE (31) rapporte l'observation suivante :

- Chez un homme de 50 ans, porteur d'une neurofibromatose et d'un ulcère du bulbe duodénal, on trouve une pression artérielle de 21 - 11 cm de Hg avec un fond d'oeil normal.

Au cours d'une épreuve à l'histamine dans le but de faire l'étude du suc gastrique, on note, après l'injection intra-veineuse de 0,05 mg de ce produit, une brusque poussée tensionnelle accompagnée d'un malaise inquiétant : on évoque alors la possibilité d'une tumeur chromaffine, l'impression que vient renforcer l'existence d'un test au benzodioxane positif.

L'urographie intra-veineuse est normale. Deux essais de rétropneumopéritoine sont effectués sans succès.

O On a alors recours à l'aortographie translombaire qui permet d'obtenir une belle image, évocatrice d'une tumeur de la médullo-surrénale droite.

Mais au décours de l'examen, se produit, après une phase d'hypertension à 27 - 13, une chute progressive de la pression artérielle :

10 heures environ après l'aortographie, le malade apparait désorienté, un état clinique de choc avec cyanose, refroidissement des extrémités, accélération du pouls s'accentue progressivement, contrastant au début avec une pression artérielle de 17/11. Mais celle-ci après quelques fluctuations commence à baisser

et à se pincer pour atteindre, vers la 12ème heure, 9,8/8 cm de Hg.

A la 36è heure, le malade meurt en état de collapsus.

L'autopsie découvrit un phéochromocytome bilatéral, et un volumineux hématome rétropéritonéal.

b) A peu près identique est l'observation rapportée par LOPEZ (40) :

- Chez une femme de 38 ans, porteuse d'une neurofibromatose connue depuis plusieurs années et hypertendue (à 23,5/13) on fait un test au benzodioxane : il est négatif, par contre le test à la Régitine est nettement positif.

Une aortographie par voie lombaire est alors faite; elle objective une volumineuse tumeur de la surrénale gauche.

Immédiatement après l'aortographie, tout va bien, mais dans le demi-heure qui suit, l'état de la malade s'altère brusquement :

- la pression artérielle chute à 10 cm de Hg pour la maxima,
- le pouls bat à 120 par minute,
- la respiration ébauche un rythme de CHEYNES-STOKES
- les pupilles sont dilatées, on note des sueurs profuses.

Une heure et demi après l'examen, la pression artérielle remonte à 18,8/10,4 cm de Hg. et deux heures et demi après, la mort survient brusquement, dans le collapsus.

A l'autopsie, on retrouve une volumineuse tumeur médullo-surrénale gauche, avec des traces fraiches d'hémorragies intra et péri-glandulaires et de nécrose de la glande.

L'auteur conclue à la possibilité d'une piqûre de la tumeur, lors de l'aortographie translombaire.

c) Le 3ème cas trouvé dans la littérature est celui que rapporte SALTZ (58).

- Une femme de 23 ans présente des poussées hypertensives au cours desquelles la maxima passe de 14 à 22 cm de Hg, des sueurs profuses les accompagnent.

Les tests biologiques (à l'histamine et au benzodioxane) sont très nettement positifs.

A l'aortographie, faite par voie translombaire, se dessine une tumeur médullo-surrénale.

Au décours de l'examen, survient une brusque poussée tensionnelle suivie de collapsus, mortel 24 heures après.

A l'autopsie, on confirme le diagnostic de phéochromocytome et on note l'existence d'une hémorragie extensive intra-et péri-glandulaire.

d) Au sujet de ces 3 observations, 3 faits sont à souligner :

1) Les phéochromocytomes ont, tous les 3, une symptomatologie clinique ou biologique évocatrice :

- hypertension paroxystique avec hypersudation dans l'observation de SALTZ
- Tests biologiques fortement positifs dans les 3 observations.

2) l'aortographie a été faite, dans les 3 cas, par la voie translombaire

3) Dans les 3 cas également, on note à l'autopsie l'existence d'hémorragies intra et péri glandulaires :

- Dans un cas (celui de LOPEZ) elle paraît liée à la piqûre directe de la tumeur, lors de l'examen.

- Dans les deux autres cas, le mécanisme n'est pas évoqué par les auteurs, mais il paraît vraisemblable.

e) De ces constatations, nous tirerons des conclusions d'ordre pratique :

1) l'aortographie est à proscrire, lorsque le médullo-surrénalome est fortement suspecté, et en particulier :

- dans les formes à hypertensions paroxystiques,
- dans les cas de tests biologiques positifs.

2) Elle sera toujours faite par voie transfémorale rétrograde : la voie translombaire semble responsable d'hémorragies mortelles, secondaires à la piqûre de la tumeur,

3) Elle sera réservée aux cas douteux, elle a alors le double avantage de faire l'exploration simultanée des sphères rénales et surrénales,

4) Même en suivant cette ligne de conduite, il faut cependant craindre, au cours et au décours de l'examen, l'apparition d'une poussée ou d'une chute de la pression artérielle : c'est ainsi que CHALUT et FAURE (8) ont observé une poussée tensionnelle brutale, ayant cédé aux dépresseurs.

a) De telles éventualités seront prévenues :

- par une bonne préparation du malade, avec prémédication, à base de sédatifs
- par une surveillance étroite, avec prises répétées et régulières de la pression artérielle au cours et au décours de l'aortographie.

b) Les poussées tensionnelles seront, si besoin, jugulées par l'injection intra-veineuse de Régitine.

Le collapsus sera traité :

- par l'administration, en perfusions continues, de vaso-presseurs,
  - néosynéphrine de préférence,
  - noradrénaline, en cas de besoin,
- par des transfusions de sang : que pourrait peut être justifier la possibilité d'hémorragies spontanées intra et péri-glandulaires, après aortographie par voie rétrograde.

Grâce à ces précautions, le nombre de surprises désagréables sera réduit, grâce à elles, augmenteront les possibilités de surprises agréables.

La découverte d'un phéochromocytome derrière le masque d'une banale hypertension. Cette douce perspective contrebalance bien la crainte de dangers, qu'il ne faut cependant pas négliger. Mais ces dangers, sont-il vraiment supérieurs à ceux que présentent les autres méthodes d'exploration ?

Et en particulier, l'aortographie fait-elle vraiment courrir plus de risques que le rétropneumopéritoine, si "chouchouté" par le plupart des auteurs, en matière de phéochromocytome ?

IV - <u>Comparer les dangers de l'aortographie à ceux du rétropneumopéritoines</u> n'est pas facile :

1) Les statistiques concernant les accidents dûs à cette dernière méthode sont plutôt rares.

a) En 1950, L. DE GENNES (14) insistait sur son innocuité presque absolue et affirmait qu'il n'avait noté aucun accident grave, même chez des malades en mauvais état général.

Seuls, des incidents, de peu de gravité, étaient signalés :

- emphysème périnéal, pendant l'injection

- ponction accidentelle du rectum,
- au cours de l'injection, des sensations désagréables de plénitude rectale, des douleurs coliques,
- et au décours de l'examen, possibilité de douleur de la fosse iliaque gauche et des lombes, d'intensité modérée et de brève durée (20 à 30 minutes, tout au plus).

b) Dans les années suivantes, l'optimisme que suscitait la méthode, commança à s'altérer :

Quelques observations éparses, relatant des cas d'accidents mortels après rétropneumopéritoine firent irruption dans la littérature :

- VOUTE (P.M. (66) rapporte dans sa thèse, le cas d'un enfant de 12 ans, porteur d'une aplasie rénale bilatérale, il meurt peu de temps après l'examen et l'autopsie révèle l'existence de multiples embolies gazeuses, cérébrales.

- COCCHI (V 9) rassemble dix cas mortels, sur un total de 20.000 examens comprenant des rétropneumopéritoines et des pneumomédiastins.

c) C'est surtout la statistique de RAMSON (P.L.), LANDES (R.R.) et MAC LELLAND (R) 55, qui rapporte le plus de renseignements, dans ce domaine.

A propos d'un cas mortel d'embolie gazeuse, consécutive à un rétropneumopéritoine, les auteurs ouvrent une enquête qui fournit les chiffres suivants :

- 58 cas d'embolies gazeuses mortelles,
- 24 cas après rétropneumopéritoine,
- 34 après pneumorein,
- 64 cas d'accidents sévères, mais non fatals :
  - 33 après rétropneumopéritoine,
  - 31 après pneumorein

Ceci ,sur un total de 2.221 pneumorein , et de 9.201 rétropneumopéritoine.

Ces données permettent aux auteurs de conclure que, par rapport au pneumoréin , le rétropneumopéritoine est nettement moins dangereux mais que son innocuité est loin d'être totale, en effet, sur 9.201 examens, on note 57 accidents graves, dont 24 mortels, soit un taux de mortalité de 0,25 pour cent, taux bien voisin de celui de la statistique de MAC AFEE (41) portant sur 13.207 aortographies (0,28 %).

2°) Les dangers du rétropneumopéritoine chez les sujets porteurs de phéochromocytomes ne sont pas, en outre,négligeables.

- MAC CLELLAN, cité par LOCCHI (2) rapporte le cas d'un phéochromocytome chez une femme de 54 ans, découvert par rétropneumopéritoine, la mort survient peu de temps après l'examen, et l'autopsie révéla l'existence d'embolies gazeuses, multiples, dans les artères cérébrales et coronaires.

- Notre maitre, le Professeur Agrégé Cl. LAROCHE et le Docteur A. NENNA (35) ont observé, chez un sujet porteur de phéochromocytome, des poussées hypertensives subintrantes, avec un collapsus mortel, dans les heures qui ont suivi l'insufflation rétro-péritonéale. Et les publications à venir fourniront peut-être des données encore plus riches, sur ce problème.

3°) Le rétropneumopéritoine, comme l'aortographie, est donc responsable d'accidents dont il faut tenir compte, l'un ou l'autre de ces procédés d'exploration sera choisi en fonction de chaque cas particulier :

Le rétropneumopéritoine sera utilisé, de préférence, dans les circonstances suivantes :

- en cas de contre-indications de l'aortographie,

- et en particulier dans les cas où le phéochromocytome est fortement suspecté : (clinique évocatrice, un ou plusieurs tests biochimiques positifs)

En effet, la responsabilité de ce procédé dans le déclenchement de poussées et de chute tensionnelles paraît moins grande que celle de l'aortographie. Mais elle ne doit pas être négligée : aussi faudra-t-il prévenir et traiter de tels accidents, de la même manière qu'au cours des aortographies.

Si ne rétropneumopéritoine fournit d'assez belles images dans les tumeurs des glandes surrénales, il n'apporte malheureusement aucun renseignement sur les anomalies vasculaires des reins.

C'est pourquoi, en dehors de ces circonstances particulières, l'aortographie sera utilisée de préférence au rétropneumopéritoine : elle est la seule méthode capable de dépister une anomalie dans la vascularisation des reins, et comme le prouve l'observation faisant l'objet de notre thèse, elle est capable de fournir des images tout aussi bonnes, sinon meilleures, en faveur d'une tumeur médullo-surrénale.

Faire un usage inconsidéré de ce procédé d'exploration est certes dangereux, mais le négliger, c'est d'une part s'exposer aux risques d'un rétropneumopéritoine peut-être inutile. C'est d'autre part courir le risque de passer à côté d'une anomalie rénale curable par un acte chirurgical. Seule, le contexte clinique et biologique de l'hypertension à explorer guidera le choix du procédé à utiliser.

Un dernier problème reste maintenant à résoudre :

V - <u>L'intérêt de l'aortographie dans l'exploration des glandes surrénales, en dehors du phéochromocytome.</u>

A l'état normal, les glandes surrénales, malgré la richesse de leur vascularisation, ne sont pas opacifiées sur les clichés d'aortographie.

Faut-il en conclure que toute surrénalographie, obtenue par ce procédé, est pathologique :

1°) L'étude de 3 observations va nous permettre de cerner le problème :

1) Observation n° 1 (GILBERT - DREYFUS, REBOUL H et ZARA M (22)

Celle d'une jeune fille présentant un syndrome androgénique pur : avec anomalies du système pileux et de la voix, et hypertrophie clitoridienne l'élimination des 17 cétostéroïdes, dosés par la méthode de JAYLE est franchement pathologique (52,8 mg par 24 h)

L'aortographie, faite par le Docteur REBOUL "montre un abaissement et surtout une verticalisation du rein droit, qui contraste avec la position normale du rein gauche, l'artère rénale droite a un trajet fortement allongé et abaissé, tandis que la gauche est courte et horizontale".

On pose alors le diagnostic de tumeur probable de la surrénale droite.

L'intervention est décidée : le chirurgien extirpe une tumeur de la surrénale droite, blanchâtre, encapsulée, adhérente à la veine cave inférieure, de la taille d'une balle de golf et pesant 35 grammes.

Le compte rendu histologique, Dr. MARTINEAU - Pr. Agrégé DELARUE J, fait mention d'une très riche vascularisation de la tumeur, les cellules ont tous les caractères de cellules cortico-surrénales de la zone réticulée.

2°) Observation n° 2 (que nous devons à l'obligeance de notre Maitre Le Professeur Agrégé Cl. LAROCHE et à celle du Docteur A. NENNA).

Melle BOU ... âgée de 23 ans, vient consulter en aout 1960 pour des céphalées, de l'asthénie, et un raccourcissement progressif du cycle menstruel.

A cette occasion, une hypertension artérielle à 25 - 17 est découverte. En 1957, la pression artérielle atteignait 18 cm de Hg pour la maxima, elle n'avait jamais été prise antérieurement.

On ne note aucun antécédent pathologique.

Il n'existe pas de notion d'hypertension familiale.

La malade est pâle, apyrétique,

Les fémorales sont bien perçues, les fosses lombaires sont libres et indolores,

A l'examen génital, on ne décèle aucune anomalie.

L'examen du fond de l'oeil révèle une neuro-rétinopathie avec exsudats hémorragiques, ébauche de croisement (Stade III de WAGENER et KEITH), la pression artérielle rétinienne est à 50 mm de Hg de chaque côté.

A L'examen des fonctions rénales, on note quelques anomalies;

- les urines sont légèrement troubles,
- Le culot urinaire est peu important, avec toutefois, d'assez nombreuses hématies, et quelques colonies de staphylocoques blancs.
- Le débit des hématies-leucocytes-minute fait à 2 reprises, à 3 jours d'intervalle est de :
  - 44.000 par minute et 52.920 par minutes pour les hématies.,
  - 737.000 par minute et 25.200 par minute pour les leucocytes,
- une albuminurie de 1,10 g/litre est notée,

- le coefficient de Van Slyke est de 87 % pour une urée sanguine de 0,25 g. par litre,

A l'urographie intra-veineuse, il n'existe aucune anomalie de la morphologie des voies excrétrices et la secrétion est satisfaisante, des deux côtés.

Deux dosages de l'élimination des catécholamines urinaires apportent des chiffres normaux : 383 µg par 24 heures et 323 µg par 24 heures.

Un test à la Régitine donne une réponse douteuse avec chute de la pression artérielle de 15,5/10 à 13/8 à la 5è minute, dès la 7è minute, la pression artérielle remonte à 14/8.

Sur le rétropneumopéritoine, aucune opacité anormale n'est retrouvée, au niveau des surrénales.

Une aortographie par voie rétrograde est alors faite par le Docteur CHALUT : "Les artères rénales sont normales, sans sténose visible, il y a 2 artères rénales droites, les temps artériolaire et néphrographique sont superposables des deux côtés.

Dès la 4è seconde, on remarque l'apparition d'une image opaque qui s'estompera à la 18 è seconde, se situant dans la loge surrénale droite (cf. fig.5).

La permanence de cette opacification pourrait faire envisager l'éventualité d'une tumeur surrénale".

Il n'y eut pas d'exploration chirurgicale et l'évolution semble confirmer l'origine rénale de l'hypertension par glomérulo-néphrite.

Figure n° 5

Cliché pris à la 8ème seconde après l'injection

3°) Observation n° 3 (que nous devons à l'obligeance de notre Maître le Professeur P. SOULIE et à celle du Docteur M. DEGEORGES) :

Il s'agit là encore d'une malade hypertendue agée de 43 ans, chez laquelle on découvre une pression artérielle de 28-14 en avril 1961, de 22 - 13 en Mai. Parmi les examens complémentaires qui furent faits chez cette malade, nous citerons :

- les explorations de la fonction rénale :

  • Le dosage de l'albuminurie : 0,20 g par litre,

  • le début des hématies-leucocytes-minute :

    - 3.200 hématies par minute,
    - 300 leucocytes par minute,

  • La clearance maxima de l'urée : 44 ml par minute, pour une urée sanguine de 0,50 g par litre,

  • La clearance de la créatinine endogène : 93 ml par minute,

  • L'élimination de la phénolsulfonéphtaléine : 61 pour cent en 70'

  • L'urographie intra-veineuse : normale,

  • le ionogramme met surtout en évidence :

    - une hypokaliémie : 125 mg par l. (3,2 mEq/l)
    - une natrémie est de 3,20 g par litre (139 mEq/l)
    - la chlorémie est de 3,55 g.par litre (100 mEq/l)
    - la Réserve alcaline : 55 volumes pour cent (25 mEq par litre)
    - le p^H urinaire est acide (pH = 6)
    - l'élimination des catécholamines urinaires, dosées par la méthode de Burn et Field, est normale : 345µg. par 24 h.

  • Le dosage des stéroïdes donnent des chiffres normaux :

    - 6 mg. par 24 h. pour les 17 cétostéroïdes,
    - 5 mg par 24 h. pour les 17 hydroxystéroïdes (dosées par la méthode de Porter et Silber)

  • L'aortographie, faite par voie rétrograde, fournit une image à peu près identique à celle de l'observation précédente : une opacité, se si-

tuant dans la loge surrénale droite, se dessine nettement à la 5è seconde, et persiste jusqu'à la 11è seconde.

Une opération chirurgicale est décidée en Juillet 1961 : la surrénale droite apparaît de volume et d'aspect normaux.

Une biopsie extemporanée de la surrénale et du rein droit est faite en voici le compte rendu histologique (Pr. GAUTHIER-VILLARS) : " Le fragment de surrénale examiné est peu modifié. Les cellules de la corticale et surtout celles de la couche moyenne sont agrandies et tout à fait claires, hyperplasiques, mais il n'y a pas de lésions des parois vasculaires, ni de sclérose.

Le fragment de Rein est modifié dans ses glomérules dont le flocculus est augmenté de volume et adhère souvent à la capsule. Les capillaires du peloton sont élargis, mais leur paroi est intacte; seule, la capsule du glomérule est un peu sclérosée.

Ce sont, somme toute, des lésions assez discrètes et les tubes sont normaux à l'exception de quelques cylindres hyalins. La trame interstitielle n'est pas modifiée".

Une nouvelle intervention (Docteur M. SERVELLE) a lieu en octobre 1961 :

Elle permet de réaliser : une sympathectomie lombaire gauche (L_1,L_2,L_3)
une splanchnicectomie,
et une surrénalectomie gauche totale.

L'examen histologique de la surrénale gauche apporte quelques surprises (Docteur Ch. GOUYGOU) : " L'étude histologique après fixation au formol-bichromate montre la présence d'un infarcissement hémorragique de la médullo-surrénale, lié à une thrombose de constitution relativement récente. La corticale

est subnormale avec simplement une congestion discrète. La réaction chromaffine de la médullaire est normale. On note un certain degré de sclérose péri-surrénalienne, comparable à celle que l'on observe au cours des hypertensions chroniques de l'adulte".

2°) Quelles conclusions pouvons-nous tirer de l'étude de ces 3 observations ?

a) Dans l'observation n° 1, l'aortographie permet certes de dépister une tumeur de la glande surrénale droite, mais indirectement, elle ne fournit pas d'image directe de la tumeur; celle-ci n'est pas injectée par le produit de contraste, alors que le compte-rendu histologique souligne la richesse de sa vascularisation.

b) Dans l'observation n° 2, on obtient sur les clichés radiographiques, une belle surrénalographie droite, mais l'exploration chirurgicale n'ayant pas été faite, on ne peut pas conclure à l'existence d'une anomalie de la glande surrénale droite, responsable de l'hypertension dont l'origine rénale semble plus vraisemblable.

c) Dans l'observation n° 3, la surrénalographie droite est aussi manifeste que la précédente : mais l'exploration chirurgicale a prouvé qu'elle correspondait à une glande surrénale macroscopiquement et microscopiquement normale.

De ces constatations, nous tirerons les conclusions suivantes :

1°) Une tumeur des glandes surrénales peut très bien ne pas apparaître sur les clichés de l'aortographie (cf. obs. n°1) et une aortographie normale ne permet pas d'éliminer formellement la possibilité d'une tumeur surrénale.

2°) La constatation d'une surrénalographie sur les clichés d'aortographie ne permet pas d'affirmer l'existence d'une anomalie des glandes surrénales (cf. obs.3).

3°) Seule, une opacification franche donnant une image d'un volume nettement pathologique, constitue un argument formel en faveur d'une tumeur surrénale.

Au cours des phéochromocytomes, l'aortographie est capable de fournir de telles images, mais en dehors de ces cas, il ne semble pas qu'elle puisse apporter des arguments précis et solides en faveur de tout autre anomalie des glandes surrénales. A moins que des publications futures fournissent des faits nouveaux ouvrant des perspectives nouvelles à ce procédé dans l'exploration des glandes surrénales ?

TABLEAU 3

Auteurs	Nombre d'exam.	Rénales	Hémor-ragi-ques.	Extra vasa-tion	Neuro-logi-ques.	Autres	Total	Décès
MAC AFEE WILLSON	150	3	5	11	0	3	22	1
CRAWFORD	300	9	1	0	0		10	3
MENENOEZ-LINTON	146	1	0	2	0	1	3	1
LARSSON	59	0	0	7	0	1	8	0
MILLER	250	7					7	0
TARAZI	43	2					2	1
CUVES	350	6					6	3
WILLIAMS-FULLENLOVE	594			10		9	11	1
DORMANOY	500	1					1	0
EDLING-BELANGER	320	13					13	0
T O T A L	2,712	42	6	30	0	6	63	10 (0,35

Tableau emprunté à J. CHALUT et C. FAURE (8)

TABLEAU 4

Statistique de MAC AFEE, portant sur 13.207 cas
(Tableau emprunté à J. CHALUT et C. FAURE (8)

Complications	Mortelles	Sérieuses non fatales	Total
Rénales	12	27	39
Neurologiques	5	24	29
Hémorragiques	5	8	13
Cardio-vasculaires	5	8	13
Gastro-intestinales	5	5	10
Anesthésie générale	3	7	10
Infection rétro-péritonéale	1	2	3
Anévrysmes disséquant	1	0	1
Respiratoires	0	11	11
Lésions par cathéter	0	5	5
Gangrènes cutanées	0	1	1
T O T A L	37 (0,28 %)	98 (0,74 %)	135 (1,02 %)

CONCLUSIONS

L'observation, qui fait l'objet de notre thèse, est celle d'une hypertension permanente, banale d'apparence bénigne, liée à un phéochromocytome, elle vient grossir le lot des tumeurs médullo-surrénales ne donnant lieu à aucune manifestation évocatrice, ni poussées hypertensives paroxystiques, ni signes cliniques ou biologiques, témoins d'une hyperadrénalinémie.

Elle fournit la preuve que la recherche systématique d'une cause curable, devant toute hypertension artérielle d'apparence essentielle, peut être fructueuse, et cela, surtout chez les sujets jeunes, atteints d'hypertension récemment apparue.

Elle montre que l'aortographie constitue une méthode efficace dans l'exploration des hypertensions : irremplaçable pour la détection d'une anomalie des artères rénales, elle est en outre, capable de fournir de belles images, évocatrices d'une tumeur médullo-surrénale. Employée à bon escient, elle ne présente guère plus de dangers qu'un rétropneupéritoine. Elle peut réaliser dans certains cas, une surrénalographie, qu'il faudra interpréter avec prudence.

Cette observation enfin constitue un nouveau succès de la chirurgie et de la réanimation modernes, grâce à elles une jeune femme semble avoir définitivement échappé au destin fatal de l'hypertension.

Vu, le Président de Thèse

Professeur JUSTIN-BESANCON

Vu, le Doyen de la Faculté

Professeur L. BINET

Vu et permis d'imprimer

Le Recteur de l'Académie de Paris

J. ROCHE

BIBLIOGRAPHIE

1 - ABESHOUSE (B.S.) et TIONGSON (A.T.) Paraplégie, rare complication of Translumber aortography. J. Urol. 1956,75, pp.348-355

2 - ANDERSON (W.H.), ROUTS (L.S.) et DOERNER (A.A.) Use of pharmacological tests in diagnostic of phéochromocytoma. Am. heart. J. Fevr. 1952, 43, pp.252-263

3 - BARBEAU (A), cité par HERMANN, 1957, 86, pp.1045-1085

4 - BAUER et LERICHE Presse médicale, 5 sept. 1934, 42, pp.1385-1388

5 - BEARD, BUTLER et ROSENBERG Refractory hypotension following removal of phéochromocytoma. Arch. of Int. Med., Aout 1955, p.273

6 - BLACKLOCK 4 cas de phéochromocytomes. Brit. J. Surg. Octobre 1947, 35, n°138, pp.179-197

7 - BRUCE (G.M.) Le fond d'oeil dans le phéochromocytome (3 observation). Tr. Am. Ophtalm. Soc. 1947, 45, pp.201-228

8 - CHALUT (J) FAURE (C), MAINGUET (P) et BRIAND (L). Semaine des Hopitaux 1960, n° 26, p.1652

9 - COCCHI (U) Rétropneumopéritoine et pneumomédiastin Georg. THIEME Ed. STUTTGART 1957

10 - CORCORAN (A), DUSTAN (H) et PAGE (I.H.) Antidiurésis and other rénal responses to piperoxan in phéochromocytoma Circulation, 1956, 14, p.221

11 - DE GENNES (L) Etude de la fonction rénale au cours des hypertensions paroxystiques. La Presse médicale, 1933, 51, pp.641-644

12 - DE GENNES (L), MILLIEZ (P) BRICAIRE (M) GUICHAUD (J) LAUDAT (P) MOUKHTAR (M.J.) et BAILLET (J) Les catécholamines urinaires. Application du dosage des catécholamines urinaires libres au dépistage du médullo-surrénalome Presse Med. 1958, 66, p.805

13 - DE GENNES (L) BRICAIRE (M) HAZARD (J) et LARNO (S) Le dosage biologique des catécholamines urinaires dans les phéochromocytomes. Presse. Med. 1959, 67, p.83

14 - DE GENNES (L) MAY (J.P.) et SIMON (G) le rétropneumopéritoine,
Presse Med. 1950,58, pp.351-352

15 - DUBOST (Ch), BLONDEAU (P) et PASSELECQ (J) A propos des phéochromocytomes hypertensifs, 4 nouvelles observations et 7 erreurs de diagnostic.
Mem. Acad. Chir. 1956,82, p.749

16 - DUBOST (Ch) et PIWNICA (A) A propos de la chirurgie des surrénales
Sem. des Hop. 1958,34, p.675

17 - DUBOST (Ch) et PASSELECQ (J) Techniques pré, per et post-opératoires dans le traitement des phéochromocytomes.
Sem. End. Colloque d'Endocrinologie 1959, p;414
MASSON ET DOIN, Editeurs

18 -

18 - EDLING (N.P.G.) et HELANDER (C.G.) on rénal domage due to aortography and its prevention by renal tests.
Acta Radiol 1957, 47, p.473-480

19 - EIPERSEN (R) et DAHL. IVERSEN (E) Le tableau clinique et le traitement des phéochromocytomes des surrénales. Etude de 2 cas dont l'un avec hypertension paroxystique amélioré par u un traitement au thiouracil et guéri par intervention chirurgicale.
Acta Chir. Scand. 1946, 94, n° 3-4,pp.271-290

20 - FERBOS (G) Sur les phéochromocytomes
Thèse Paris, 1953

21 - GIBBS (D.F.) MAC LEAN (N) Extraadrenal phéochromocytomas schibiting a false negative F 933 test.
Ann Int. Med. 1953, 38, pp.1069-1080

22 - GILBERT - DREYFUS, REBOUL (H) et ZARA (M) Syndrome androgénique pur chez une jeune fille. Localisation par l'aortographie d'une tumeur surrénale droite. Epinéphrectomie curatrice.
Soc. Med. des Hop. de Paris, Séance du 5 mai 1950, Bulletin Ann.66,n°15-16

23 - GITLOW (S.E.) ORNSTEIN (L) MENDLOWITZ (M) KHASSIS (S) et KRUK (E)
A simple colorimetric test for pheochrémocytoma
Ann. J. Med. 1960,28, 921

24 - GOLDENBERG (M), SNYDER (C.H.) et ARANOW (H)
Nouveau test d'hypertension dû à l'épinéphrine dans le sang circulant.
J.A.M.A., 1947, 135, pp.971-976

25 - GRAHAM (J.B.) Phéochromocytoma and hypertension analysis of 207 cases.
Int. Abst. Surg. 1951, 92, pp.105-127

26 - GREEN (D.M.) Phéochromocytome et hypertension chronique. Revue 51 cas, dont 37 avec hypertension permanente
J.A.M.A. 1946, 131, pp.1260-1265

27 - HELPS (E) ROBINSON (K.C.) et ROSS (E) Phentalamine in the diagnosis and ménagement of phéochromocytoma
The Lancet, 6 aout 1955, p.267

28 - HERMANN (H), et MORNEX (R) Phéochromocytome : étude clinique et biologique.
Sen. End. colloque d'Endocr. 1959, p.334,
DOIN et MASSON Ed.

29 - HOL (R) et SKJERVEN (O) Spinal cord damage in abdominal aortography
Acta radiol. 1954, 42, pp.276-284

30 - IDBOHRN (H) et BERG (N) On the tolerance of the rabbit's kidney to contrast media in renal angiography
Acta radiol. 1954, 42, p.121

31 - KOONCE (D.H.) POLLOCK (B.E.) et GLASSY (F.J.) Bilatéral phéochromocytoma associated with neurofibromatosis
Sem. Heart J. 1952,44, pp.901-909

32 - KVALE, ROTH, MANGER et PRIESTLEY Phéochromocytomas
Circulation 1956, 14, p.623

33 - LABBE (M), TINEL (J.) et DOUMER (E) Crises solaires et hypertension paroxystique en rapport avec une tumeur surrénale.
Bull. et men. de la Soc. Med. des Hop. de Paris
1922,38, pp.982-990

34 - LAFFITE (A) MALARET (J) PERIER (R) DEMOS (J) NEZELOF (Chr) GIRAULT (M)
Phéochromocytome avec diabète insulino-résistant et hypertension paroxystique, guérison chirurgicale
Bull. Soc. Med. Hop. de Paris, 1959, 12 et 13 p.398

35 - LAROCHE (Cl) NENNA (A) DUBOST (Ch) et GUERY (J) Découverte d'un phéochromocytome par aortographie.
Presse Med. 1961, 69; n° 55, p.2559

36 - LAROCHE (Cl) et REBOUL (R) Les hypertensions artérielles permanentes par phéochromocytomes
Sem. des Hop. 20 avril 1956, 32, pp.1353-1362

37 - LEHMAN (D.J.) et ROSOF (J.) Massive hémorhage into an adrenal phéochromocytoma Report of a case with sudden death.
New. Engl. J. Med. 8 mars 1956, 254, p.474

38 - LERICHE (R) Le traitement chirurgical de l'hypertension artérielle. Le progrès med. 1941, n° 29-30, pp.535-542

39 - LIAN (C) WELTI (H) et SIGUIER (F) Hypertension artérielle paroxystique par paraganglioma surrénale.
Sem. Hop. 7 janv. 1946, 22,1

40- LOPEZ (J.F.) Phéochromocytoma of the adrenal gland with granulosa , cell tumor and neurofibromatosis. Report of a case with fatal out came following abdominal aortography.
Ann. Int. Med. 1958,48,pp.187-199

41 - MAC AFEE (J.C.) A survey of complications of abdominal aortography Radiology, 1957, 68, pp.825-838

42 - MAC CORMACK 'J.G.) Paraplégia secondary to abdominal aortography
J.A.M.A., 1956, 161, pp.860-862

43 - MAC KEITH (R) Syndrome surrénalo-sympathique. Tumeur du tissu chromaffine avec hypertension artérielle paroxystique.
Brit. Heart J. janv. 1944, 6 pp.1-12

44 - MAHOUDEAU (D), LEGER (L) DUBRISAY (J) et LAFITE (S) Sur 2 nouveaux cas de phéochromocytomes révélés par une hypertension permanente.
Soc. Med. hop. de Paris 1958,32 - 33, pp.927-932

46 - MASON (R.E.) Phéochromocytome with false negative benzodioxane tests. Ann. J. Med. 1951, 11, pp.524-530

47 - MASSON, CORCORAN et HUMPHREY Diagnostic précédens for phéochromocytoma : technics of essay of urine in rate, and demonstration of piperoxane hydrochlorid anti-diuresis during normotensine phase.
J.A.M.A. 1956, 165, n° 12, p.1555

48 - MAYO Hypertension paroxystique avec tumeur rétropéritonéale.
J. Ann Med. Ass. 24 sept; 1927, 89 pp.1047-1050

49 - MILLIEZ (P), LAROCHE (Cl) et LHERMITTE (F) Considérations sur l'hypertension artérielle.
La Sem. des Hop. de Paris, 14 juillet 1948,24 n°53, pp.1731-1739

50 - MINNO (A.M.) BENNETT (W), et KVALE (W) Phéochromocytome. Etude de 15cas diagènostiqués à l'autopsie
New. Engl. J. Med. 1954, 251, pp.959-965

51 - PASTEUR - VALERY - RADOT, MILLIEZ (P), DUBOST (Ch) LAROCHE(Cl) RENIER (J.C.) et JOLLY (J.P.) Hypertension artérielle permanente maligne, d'apparition récente. Tumeur surrénale découverte par le rétropneumopéritoine. Ablation chirurgicale d'un médullo-surrénalome
Bull. et Mem. Soc. Med. hop. Paris, 1951, 67, n°29 30, p.1267

52 - PEIGNE (F), MOREAU (L) TOURNEUR (R) BRICAIRE (H) et DE GENNES (L) Phéochromocytome et manifestations d'hyperthyroïdie
Ann. End. 1959, 20/4, p.654

53 - PITCAIRN (C.D.) et YOUMANN (W) Nature des substances agissant sur la tension artérielle dans les phéochromocytomes
Circulation 1950, 2, pp.505-513

54 - POLIQUIN et DUPUIS Phéochromocytome surrénalien dans l'hypertension
Laval Médical, Nov. 1949, 14, n° 9, pp.1127-1147

55 - RANSOM (P.L.) LANDES (R.R.) et MAC LELLAND (R) Embolie gazeuse consécutive à un rétropneumopéritoine
J.Of. urology, Nov. 1956, 76, n° 5, pp 664-660

56 - ROLAND (C.B.) Phéochromocytome in pregnancy. Report of a foetal réaction to phentolamine. Methane, sulfonate (Régitine)
J.A.M.A. 1959, 171, p.1806

57 - ROSS (R.D.) False positive réaction to the regitine test for phéochromocytoma
Annals of int. Med. 1954, 41, n° 5, p.1061

58 - SALTZ (N.J.) LUTTWAK (E.M.) SCHWARTZ (A) et GOLDBERG (G.M.) Danger of aortography in the localization of phéochromocytoma
Ann. of Surg. 1956, 144, pp.118-123

59 - SILVA (T.F.) et SOMMERS (S.C.) Renal biopsy changes with phéochromocytome
Ann. j. Med. Sciences, 1958, 236, p.700

60 - SMITH WICK (R.H.), GREER (W) ROBERTSON (C) et WILKINS (R) Phéochromocytome discussion des symptomes, valeur des méthodes diagnostiques.
New, England J. Med. 1950, 242, pp.252-257

61 - SNYDER (C.H.) et VICK (E.H.) hypertension inchildren caused by phéochromocytoma. Report of 3 cases and review of litterature.
Ann. Journal Dis. Child. 1947, 73, p.582

62 - SNYDER (C.H. et RUTLEDGEL (J) Phéochromocytoma : localisation by aortography
Pediatrics, 1955, 15, p.312

63 - STROMBECK (J) et HEDBERG (I) Tumeur de la médullo-surrénale avec hypertension paroxystique
Acta Chir. Scand. 1939, 89, pp.177, 189

64 - TARAZI (AK) et coll. Spinal cord lesions produced by aortography in dogs.
Arch. Surg. 1956, 72, pp.38-47

65 - VON EULER (U.S.) et STROM (G) Présent status of diagnostic an treatment of pheochromocytoma
Circulation Janv. 1957, 15, p.5

66 - VOUTE (P.M.) Accident mortel des rétropneumopéritoine
Thèse Paris 1958

67 - WILLIAMS (A.J.) FULLENLOVE 'T.M.) et BRYAN (J.R.) Aortography. A discussion of technique and complication.
California Med. 1954, 80 pp.165-167

TABLE des MATIERES

- INTRODUCTION :..... 1

- EXPOSE DE L'OBSERVATION :..... 3

- PARTICULARITE DES HYPERTENSIONS PERMANENTES PAR PHEOCHROMOCYTOMES ;;;;;;..... 8

1) - Fréquence :

2) - Particularités cliniques,

3) - Particularités biologiques,

4) - Moyens de détections radiologiques,

5) - Particularités pronostiques,

6) - Problèmes physiopathologiques qu'elles posent,

- DISCUSSION :..... 38

1) - Particularites cliniques de l'observation,

2) - Particularités biochimiques,

3) - Particularités des circonstances de découverte du phéochromocytome

- L'AORTOGRAPHIE :..... 44

1) - Moyen de dépistage de phéochromocytomes,

2) - Dangers de l'aortographie :
. dangers, en général
. dangers au cours des phéochromocytomes, en particulier
. dangers comparés à ceux que présente le rétropneumopéritoine,

3) - Intérêt de l'aortographie dans l'exploration des glandes surrénales, en dehors du phéochromocytome

- CONCLUSIONS ;..... 72

- Bibliographie 73

AGEMP
POLYCOPIE
8, rue Dante
PARIS-V•
Téléphone : ODÉon 58-9[illegible]